ZEITSCHRIFT

FÜR

KREBSFORSCHUNG.

HERAUSGEGEBEN

VOM

ZENTRALKOMITEE FÜR KREBSFORSCHUNG

ZU BERLIN.

REDIGIERT

VON

PROF. DR. **D. v. HANSEMANN** UND PROF. DR. **GEORGE MEYER.**

REDAKTION: BERLIN W., BENDLER-STRASSE 13.

Sonder=Abdruck.

BERLIN 1906.

VERLAG VON AUGUST HIRSCHWALD.

NW. UNTER DEN LINDEN 68.

(Sonder-Abdruck aus der Zeitschrift für Krebsforschung. 4. Bd. 3. Heft.)

(Aus der kgl. bayr. biolog. Versuchsstation für Fischerei. München.)

Ueber Geschwülste bei Kaltblütern.

Nach einer Demonstration im Zentralkomitee für Krebsforschung am 31. Mai 1906

von

Dr. **Marianne Plehn.**

(Hierzu Tafel VIII—XI.)

Zum ersten Male wurde eine Geschwulst bei einem Kaltblüter im Jahre 1875 beschrieben (1). Sie fand sich an einem kleinen Fisch, einer Ellritze oder Pfrille (Phoxinus laevis) und wurde als Riesenzellensarkom gedeutet. Der Fall ist übrigens nicht ganz unzweifelhaft, vielleicht handelte es sich auch um ein Entzündungsgranulom infolge einer Myxosporidien-Infektion.

Im Laufe des folgenden Jahrzehntes sind nur ganz wenige weitere Geschwülste bei Kaltblütern zur Kenntnis gekommen, und immer war es bei Fischen. Es ist wohl natürlich, dass diese Tierklasse die ersten Beispiele lieferte und nicht etwa die Amphibien oder Reptilien. Den Fischen, als nützlichen Kulturtieren, wird mehr Aufmerksamkeit zugewandt als den anderen Kaltblütern; wenn wir aus Molchen und Schlangen Nutzen zu ziehen wüssten, so wären sie gewiss schon öfter untersucht worden und so würden auch schon mehr Tumoren bei ihnen beobachtet worden sein. — Hier wie bei den höheren Tieren scheint die Häufigkeit des Auftretens von Geschwülsten zum grossen Teil von der Wichtigkeit abzuhängen, die das Tier für den Menschen hat — d. h. also von der Sorgfalt, die seiner Beobachtung gewidmet wird. Daher kömmt es auch, dass in den letzten Jahren die Zahl der beobachteten Kaltblütergeschwülste ganz erheblich gestiegen ist; in richtiger Erkenntnis der Bedeutung der Fischerei und Fischzucht hat man neuerdings der niedrigsten Klasse der Wirbeltiere erhöhte Aufmerksamkeit zugewandt, man hat auch begonnen, ihre Krankheiten systematisch zu studieren, und so sind im vergangenen Jahrfünft an der bayerischen biologischen Versuchsstation für Fischerei ungefähr ebenso viele

Tumoren untersucht worden, wie in sämtlichen anderen Ländern zusammengenommen im Laufe von 30 Jahren.

Freilich ist die Zahl immer noch eine sehr bescheidene; aber gerade darum verdient bis jetzt jeder einzelne Fall Interesse, sei es auch nur, weil sich zeigt, dass er überhaupt vorkommen kann; eine gewisse theoretische Bedeutung kommt in diesem Sinne heute noch einem jeden zu.

Im Folgenden sollen daher sämtliche Fischtumoren, die in der Münchener Station untersucht wurden, erwähnt und kurz beschrieben werden; nur die wichtigeren werden etwas eingehender behandelt.

Ausserdem wird von einem Tumor bei einem Frosch die Rede sein. Bis jetzt ist erst eine einzige echte Geschwulst beim Frosch beschrieben worden (16), und so ist dieser zweite Fall, der eine ganz andersartige Bildung betrifft, recht beachtenswert. — Der Frosch gehört nun freilich nicht zu den wenig untersuchten Tieren; wenn trotzdem erst zwei Geschwülste bei ihm gesehen wurden, so ist das recht auffallend und wird wohl dadurch erklärt werden müssen, dass die Physiologen, denen so viele Tausende zum Opfer fallen, die pathologischen Vorkommnisse mit nicht ganz der Aufmerksamkeit behandeln, die sie verdienen. —

1. Myom im Magen der Regenbogenforelle (Salmo irideus).

Von den hier beschriebenen Geschwülsten hat eine verhältnismässig grosse Zahl ihren Sitz in der Muskulatur; fast immer ist es die Rumpfmuskulatur, welche die Neubildung entstehen lässt, nur ein einziger Muskeltumor fand sich an einer anderen Stelle: in der Wand des Magens. —

Es handelte sich um eine alte Regenbogenforelle (Salmo irideus), die 5 Jahre im Aquarium der biologischen Versuchsstation gelebt hatte und 8—9 Jahre zählte. Sie ging an einer Bakterieninfektion (Furunkulose) zu Grunde. Bei der Sektion zeigte sich als Nebenbefund eine Geschwulst von der Grösse einer Bohne; dieselbe sass aussen, ventral dem kardialen Teile des Magens an. Nach Oeffnung des Magens war an der Innenwand kaum etwas von der Geschwulst zu sehen, es bestand nur eine ganz leichte Vorwölbung; sie wird den Fisch kaum irgendwie belästigt haben. Auch ihrem mikroskopischen Bau nach erwies sie sich als durchaus gutartig. Es ist ein Leiomyom, stellenweise mit Uebergang zum Fibromyom. Mit Ausnahme solcher Partien, wo Faserstränge die Muskelbündel trennen, gleicht das Gewebe vollständig der normalen Darmmuskulatur, nur dass die Züge einander in allen Richtungen unregelmässig durchflechten. Vielleicht sind an einigen Stellen die Kerne etwas reichlicher, — bedeutend ist der Unterschied nicht; Mitosen sieht man nicht; die Geschwulst mag äusserst langsam gewachsen sein. Von entzündlichen Prozessen ist in

ihrer Umgebung nirgends etwas zu erkennen. Der Tumor unterscheidet sich nicht von ähnlichen harmlosen Bildungen beim Menschen.

2. Myom in der Rumpfmuskulatur der Laube (Alburnus lucidus).

Dieser bei uns sehr häufige Fisch erreicht eine Länge von 20 cm; das kranke Tier mass nur 8 cm, es war noch sehr jung, kaum älter als zwei Jahre. Der halbkugelige Tumor hat mehr als 1 cm im Durchmesser, er liegt über der Afterflosse — also in der hinteren Körperhälfte — und nimmt fast die ganze Breite des Körpers ein. Er ist ganz von normaler, schuppenführender Haut überzogen, die nur etwas gespannt erscheint. Keinerlei Verletzung ist sichtbar. Der Tumor fühlt sich fest an; er hat etwas mehr Konsistenz als die umgebende Muskulatur. Das Fischchen scheint gar nicht zu leiden oder in seinen Bewegungen behindert zu sein, es verhält sich völlig normal. Nach einiger Zeit der Beobachtung wurde es getötet; aus der Mitte des Tumors wurde eine Scheibe zur mikroskopischen Untersuchung entnommen.

Im Zentrum des Knotens finden sich feine Muskelfasern, die zu Bündeln angeordnet sind, und sich in allen Richtungen durchflechten. Es ist keine Querstreifung an ihnen zu bemerken; auffällig ist der grosse Kernreichtum dieser Partien, auch die Kerne im Bindegewebe sind stark vermehrt. Stellenweise sind Bindegewebsfasern in so reicher Menge zwischen die Muskelfasern gelagert, dass die Geschwulst dadurch ein anderes Gepräge erhält. In den stärkeren Bindegewebszügen sieht man Vermehrung und Vergrösserung der Gefässe. In ihrer Umgebung ist kleinzellige Infiltration zu beobachten, die besonders auf der Kuppe des Tumors den Eindruck einer Entzündung hervorruft. Ganz kleine Hämorrhagien sind hier und da zu sehen; nirgends treten Zerfallserscheinungen, etwa hyaline oder körnige Degeneration auf.

Mitosen sind äusserst selten; sie unterscheiden sich nicht von normalen. Da der Fisch lebensfrisch konserviert wurde, darf man daraus schliessen, dass die Geschwulst sich in einer Periode langsamen Wachstums befand. Trotzdem muss sie als malignes Myom bezeichnet werden, denn es besteht keine Grenze zum gesunden Gewebe, an der ganzen Peripherie dringen die feinen Fasern des Tumors tief hinein in die groben, deutlich quergestreiften der normalen Muskulatur, sie auseinanderdrängend und verschiebend. Vereinzelte gesunde Fasern liegen weit abgesprengt im Geschwulstgewebe bis nahe zur Mitte des Knotens.

3. Fibrome und Sarkome bei Karauschen (Carassius vulgaris).

In einem Tümpel wurden ca. 10 Karauschen gefangen, von denen nicht weniger als drei auffallende pathologische Veränderungen zeigten. Ob die anderen normal waren, steht auch nicht fest. Die Tiere wurden

in die Küche gebracht, die Köchin entdeckte beim Ausnehmen in einem eine grosse Geschwulst; sie rief ihren Herrn, einen Tierarzt, herbei, der die übrigen Tiere, soweit sie nicht schon in der Pfanne lagen, anschaute und noch bei zwei anderen Neubildungen sah, welche er für Ovarialgeschwülste hielt. Er packte von jedem ein Stück mit dem zuerst erwähnten Fisch zusammen und sandte sie ein. So ist das Material leider sehr unvollständig. Das erste Tier war grösstenteils ausgenommen, die Neubildung allerdings an ihrer Stelle belassen; von den anderen beiden kam nur je ein etwa walnussgrosses Gewebsstück zur Untersuchung.

Erste Karausche.

Ein hühnereigrosser Klumpen sitzt an kurzem Stiel der Leibeswand an, er ragt frei in die Leibeshöhle. Die Insertionsstelle liegt ganz vorn, links, in der Gegend der Kopfniere; der Schlund wird stark zur Seite gedrängt. So weit man noch urteilen kann, haben nur leichte Verwachsungen mit dem Verdauungstraktus bestanden, die sich beim Ausnehmen ohne weiteres lösten. Die Geschwulst ist äusserlich glatt, das Peritoneum überzieht sie. Die Konsistenz ist sehr derb und ganz gleichmässig, die Schnittfläche glatt und fest, von weisslicher Farbe; hellrötliche oder gelbliche Faserung.

Wie zu erwarten, zeigt das Mikroskop ein Fibrom, Züge von feinen Bindegewebsfasern, die sich in allen Richtungen durchflechten. Sie färben sich nach van Gieson mit dem typischen tiefroten Ton. Die kleinen ellipsoidischen Kerne sind wohlerhalten; Mitosen sieht man nicht. Die Geschwulst wird neuerdings nicht gewachsen sein, wahrscheinlich wuchs sie überhaupt sehr langsam. An ganz wenigen Stellen sind Erscheinungen von Nekrose — körniger Zerfall der Kerne — wahrzunehmen.

Die Eingeweide fehlen, wie erwähnt, grösstenteils, doch liegen noch einige Fetzen vom Mesenterium da, die beim Ausnehmen nicht mit entfernt wurden, und an diesen Fetzen bemerkt man einige knotige Verdickungen. Diese erweisen sich ebenfalls als echte Geschwülste, und zwar sind es z. T. Fibrome, z. T. aber sind sie zellreicher, und einige enthalten überhaupt keine Bindegewebsfasern, sondern nur rundliche Zellen mit grossem Kern und wenig Protoplasma. Man wird diese Knoten als Sarkome bezeichnen dürfen. Der Fisch wies also nebeneinander reines Fibrom, reines Sarkom und verschiedene Zwischenformen von beiden auf.

Vielleicht ist das Fibrom aus einem Sarkom hervorgegangen? Vielleicht sind die kleinen Sarkomknoten trotz ihres Zellreichtums und ihres wachstumsfreudigen Aussehens nicht eigentlich bösartig, sondern zeigen, nur solange sie jung sind, ein verdächtiges Bild?

Es ist noch zu bemerken, dass bei diesem Fisch der Hoden, von dem ein kleines Stück erhalten war, sich zum Teil entartet zeigte, der Schnitt

lässt nekrotische Regionen sehen, die sich i. A. in der Nähe von Gefässen finden. Sie präsentieren sich als Häufchen abgestorbener Zellen von kugliger Gestalt und homogener, bräunlichgelber Farbe; viele führen noch einen kleinen pyknotischen Kernrest.

Aehnliche Gebilde trifft man bei Fischen gelegentlich in vielen Organen, ihre Menge nimmt mit dem Alter zu, man braucht aus ihrem Vorkommen nicht auf eine Krankheit zu schliessen. Auch hier liegt kein entzündlicher Prozess zu Grunde, das umgebende Gewebe ist gesund, von Infiltration oder anderen verwandten Symptomen ist nichts zu bemerken.

Ein direkter Zusammenhang mit den Geschwülsten ist also nicht anzunehmen, doch wird deutlich, dass es sich um ein seniles Individuum gehandelt hat, welches den grossen Fibromknoten wohl schon jahrelang in sich trug.

Zweite Karausche.

Einer der beiden Geschwulstklumpen, die mitgeschickt wurden, von dem leider weiter nichts bekannt ist, als dass er seiner Lage nach für einen Teil des Gsschlechtsorgans gehalten werden konnte, zeigt sich ebenfalls als ein Fibrosarkom; der Fisch, von dem er stammte, war, wie der vorige, ein Männchen.

An einigen Stellen sieht man die Substanz des Hodens in das Geschwulstgewebe übergehen; die Neubildung wird also wohl am Mesorchium gesessen haben. Sie unterscheidet sich von der vorigen dadurch, dass sie ganz von grossen und kleinen Cysten durchsetzt ist. Diese Cysten sind mit Flüssigkeit, z. T. mit klarer, kolloider Masse erfüllt; es fanden sich keinerlei Parasiten oder Reste von Parasiten darin, auf welche sich der Verdacht natürlich zunächst richtete. Denn Cysten, die ihre Entstehung Parasiten verdanken, kommen bei Fischen in allen Organen unzählige Male zur Beobachtung. Wir haben es hier mit einem Cystofibrosarkom zu tun. Die innere Wand der Cysten ist glatt, sie wird meist von einer dünnen Lage von Bindegewebe gebildet. Hier und da sieht man eine Reihe epithelartig angeordneter Zellen als Auskleidung. Nach aussen schliessen sich an diese Lage vielfach Klumpen von nekrotischen Zellen an, ähnlich wie sie beim vorigen Fisch im Hoden erwähnt wurden. Die mikroskopische Struktur der Geschwulst variiert vom Typus eines überaus zellreichen Gewebes mit wenig Zwischensubstanz bis zu einem solchen mit reichlicher Zwischensubstanz und derben Fasern, die schon zum Fibrom überleiten; die Uebergänge kann man im gleichen Schnitt beobachten. Stellenweise häufig sind mehrkernige Riesenzellen; auch sieht man hie und da eine Zelle von ganz abnormer Grösse, bei der der Kern noch ungeteilt ist, die wohl binnen kurzem zu einer solchen Riesenzelle geworden wäre. Mitosen findet man kaum; ich vermute, dass sie postmortal abge-

laufen sind, wie das ja bei Kaltblütern die Regel ist; das Tier war mehr als 24 Stunden tot, als das Gewebe konserviert wurde.

Dritte Karausche.

Der zweite der isoliert übersandten Klumpen erwies sich als ein Stück einer riesigen Cystenniere. Hohlräume von der Grösse einer Linse und kleinere, bis zu mikroskopischer Kleinheit, durchsetzen das Gewebe; sie sind mit klarer oder wenig getrübter Flüssigkeit gefüllt, in einigen ist sie dünn gallertig. Auch hier ist von Parasiten nichts zu sehen, was um so auffallender ist, als parasitenfreie Nieren bei Karpfenartigen geradezu zu den Seltenheiten gehören. Da aber bei den unzähligen mehr oder weniger stark infizierten Nieren, die mir im Laufe der Zeit durch die Hände gegangen sind, sich nie eine ähnliche Cystenbildung befand, lag der Gedanke an eine andersartige Erkrankung von vornherein nicht fern. Die Cysten sind von Bindegewebslagen umgeben; bei den grösseren unter ihnen fehlt ein auskleidendes Epithel vollständig, bei einigen sieht man Zellen, die als die Reste eines solchen gedeutet werden können, bei noch anderen ist eine dünne Lage platter Zellen vorhanden, von denen meist nur die Kerne zu sehen sind. Endlich befindet sich auf meinen Präparaten der Querschnitt eines sehr stark erweiterten Sammelganges, dessen Epithel wohl erhalten, aber sehr stark in die Breite gedehnt und abgeplattet erscheint und der von Bindegewebe umhüllt ist. Vielleicht war er auf dem Wege, sich zu einer Cyste umzubilden, vielleicht sind auch die grossen Cysten durch Erweiterung von Harnkanälchen und Leitungswegen entstanden; es lässt sich nicht bei allen mit Sicherheit sagen. Einige von ihnen sind höchst wahrscheinlich aus Gefässen hervorgegangen; die elastische Schicht der Wand ist dann oft enorm stark entwickelt. Auch um die erweiterten Harnkanäle hat sich eine solche gebildet; normalerweise sollte sie nur an den grossen Sammelröhren vorhanden sein, dort findet man sie bei diesem Fisch auffallend verdickt. Vielleicht hat der Flüssigkeitsdruck diese Reaktion veranlasst. Im Bindegewebe, das den Raum zwischen benachbarten Cysten ausfüllt, finden sich schleimig entartete Partien.

Wie erwähnt, ist die Ausbeute des Fischzuges, der diese drei Fische lieferte, nur sehr flüchtig untersucht worden; die Objekte kamen unvollständig in meine Hand und die Ergebnisse sind daher auch höchst mangelhaft. Es ist nur wahrscheinlich, dass andere Abnormitäten vorhanden waren, die übersehen wurden. Aber auch so schon ist das Vorkommen von drei stark pathologischen Individuen unter zehn höchst merkwürdig. Nähere Nachfragen nach der Lebensgeschichte der Tiere ergaben, dass sie aus einem flachen, schmutzigen Tümpel stammten, in den seit Menschengedenken keine Fische eingesetzt waren, und dem nie die geringste Sorgfalt zugewendet wurde. Ausser Karauschen, die unglaublich anspruchslos sind,

lebten keine Fische darin. Da der einzige Fisch, der wenigstens zum grossen Teil in meine Hände kam, zum Zweck der Zubereitung bereits geschuppt war, liess sich das Alter nicht mehr sicher bestimmen. Doch glaube ich nicht zu irren, wenn ich annehme, dass es sich um sehr alte Fische handelte. Unter äusserst ungünstigen Umständen waren sie sehr langsam und kümmerlich herangewachsen und disponierten vielleicht aus diesem Grunde zu mancherlei Krankheiten. Aber es hat vielleicht ebensoviel für sich, anzunehmen, dass die Kranken Geschwister oder doch nahe Blutsverwandte waren, dass die ganze Familie eine krankhafte Konstitution besass, dass wir die schädlichen Folgen langer Inzucht vor uns haben.

4. Fibrom in der Leibeshöhle beim Brachsen (Abramis brama).

Aus Russland wurde der Station ein Formolpräparat eingesandt mit der kurzen Angabe: „Geschwulst aus der Leibeshöhle eines Brachsen", und mit einer unklaren Photographie des kranken Fisches, welche nur erkennen liess, dass die Leibeswand auf der linken Seite in ihrer vorderen Hälfte stark emporgewölbt war. Zu welchem Organ die Geschwulst gehörte, war nicht angegeben und konnte auch nicht mit Sicherheit ermittelt werden; vielleicht war sie, wie die ähnlich geartete Bildung der Karausche (S. 4), an der Leibeswand angeheftet und ragte frei in die Leibeshöhle hinein. Sie sass auch an einem Stiel und liess nichts von Resten einer Verwachsung mit anderen Organen erkennen.

Der Tumor hatte die Gestalt eines Hühnereies und reichlich die Grösse eines solchen. Seine Konsistenz war derb, doch konnte man leicht in allen Richtungen glatte Schnitte führen. Wo das Gewebe frisch und lebenskräftig aussieht, besteht es aus Zügen kurzer spindeliger Zellen, die sich in Fasern fortsetzen. Einige Stellen sind nekrotisch, da ist nur noch körniger Detritus vorhanden; an anderen beginnt schleimige Entartung. Entzündungsreaktion sieht man nicht, Leukozyten sind nirgends reichlich. Die Blutversorgung ist höchst spärlich.

Die Geschwulst wird sehr langsam gewachsen und ganz gutartig gewesen sein, wenn sie auch durch ihre Grösse dem Träger beschwerlich geworden sein mag.

5. Lipofibrom in der Muskulatur beim Hecht (Esox lucius).

Durch einen Gastwirt wurde der biologischen Station ein Querschnitt von einem Hecht eingesandt; es muss ein grosser Fisch von ca. 80 cm Länge gewesen sein. Beim Zerlegen in Portionsstücke hatte man einen eiförmigen „Fremdkörper" in der Muskulatur des Rückens gesehen, von dessen Existenz äusserlich nichts wahrzunehmen gewesen war. Der Tumor hob sich durch seine rötlichweisse Farbe von dem mehr gelblichen Hechtfleisch ab, auch war seine Konsistenz etwas derber. Dem blossen Auge

scheint er völlig scharf von der Umgebung abgesetzt zu sein, doch zeigt das Mikroskop, dass die Grenze nicht überall genau innegehalten wird; es finden sich kleine Einwucherungen, die aber so geringfügig sind, dass man die Geschwulst doch als ganz gutartig betrachten kann. Die grösste Länge des Tumors ist 3 cm, die grösste Breite 2,5 cm, er ist von regelmässig eiförmiger Gestalt.

Die Neubildung besteht überwiegend aus Zellen, die in lange Fasern auslaufen; sie liegen in Bündeln zusammen, welche einander durchflechten. Regionenweise sieht man dazwischen auch weniger ausgereifte Zellen mit grösserem, mehr rundlichem Kern und reichlicherem Protoplasma; sehr zahlreiche Fettzellen charakterisieren das Bild in allen seinen Teilen. Auffallend ist das — wenn auch seltene — Vorkommen vielkerniger Riesenzellen mit peripher gelagerten Kernen. Mitosen sind kaum zu finden, doch mögen sie postmortal abgelaufen sein. Hie und da sieht man kleine Cystchen, kuglig abgekapselte Räume, die wohl ein Exsudat enthalten haben. Kleinzellige Infiltration tritt in sehr bescheidenem Umfang an den Stellen auf, wo die Muskulatur angegriffen wird.

6. Osteom beim Hecht.

An der Schwanzflosse eines Hechtes (Esox lucius) wurde einmal ein walnussgrosser, steinharter Tumor beobachtet; derselbe ging aus den letzten Schwanzwirbeln hervor, er bestand ganz aus verkalkter Knochenmasse, es war ein Osteom. Schon vor 30 Jahren (2) wurde ein Osteoidsarkom beschrieben, das sich auch bei einem Hecht fand. Diese Uebereinstimmung soll hervorgehoben werden; vielleicht neigen bei diesem Fisch die Geschwülste häufiger als bei anderen zur Verknöcherung?[1])

7. Cystosarkom in der Rumpfmuskulatur des Bachsaiblings (Salmo fontinalis).

Eine ganz analoge Geschwulstform wie die hier auf S. 9 abgebildete wurde schon von Bonnet 1884 in der Allgemeinen Fischerei-Zeitung beschrieben (5). Der Fisch war eine andere, aber dem unseren nahe verwandte Spezies (S. salvelinus), er stammte wie der hier abgebildete aus dem Starnberger See. Es ist gewiss nicht ohne Interesse, dass im gleichen Gewässer bei Saiblingen ähnliche Geschwülste schon wiederholt zur Beobachtung kamen (vergl. Hofer, S. 301—302), während sie sonst nicht gesehen worden sind.

Da Bonnet seinen Fall ohne Abbildung geschildert hat, ist es wohl der Mühe wert, hier eine solche zu geben; sie ist geeignet, zu beweisen, dass Geschwülste auch bei Fischen mächtige Dimensionen annehmen können.

1) Anm. bei der Korrektur: Ganz neuerdings ist ein Osteom der Schwanzflosse auch bei einem Karpfen gesehen worden.

Ausserdem zeigt sie sehr hübsch, welcher enormen Spannung die Fischhaut fähig ist. Die Schuppen, die sonst dachziegelartig angeordnet sind, werden durch das Gewächs weit auseinander gezerrt. Die Gruben auf der Höhe des Tumors entsprechen je einem Schuppenfelde. Die natürliche Ausdehnung dieser Felder erkennt man am besten auf dem hellen Fleck zwischen Geschwulst und Brustflosse, wo die Schuppen in ihrer natürlichen Lage blieben.

Das Exemplar wurde noch lebend, aber dem Ende nahe, der Station überbracht. Der Fisch war 40 cm lang und wog 1,1 kg. Beim Anfühlen schon nahm man wahr, dass die riesige Geschwulst schwappend mit Flüssigkeit gefüllt war. Beim Einstechen entleerten sich 117 ccm. Die Flüssigkeit war wässerig dünn, trüb, von gelblicher Farbe. Sie erwies sich beim Kochen als sehr stark eiweisshaltig, enthielt viele Leukozyten, Zelltrümmer, und äusserst spärliche Bakterien verschiedener Gestalt.

Beim Aufschneiden zeigte sich, dass der Tumor auch in der Peripherie grösstenteils breiig zerfallen war, die Muskulatur des Rückens war tief infiltriert. Ueber die Muskulatur hinaus drang die Geschwulst aber nicht vor, wennschon sie deutliche Reaktion auch in ihrer weiteren Umgebung hervorrief. Die Niere war in der Region der Geschwulst auffallend hyperämisch, — im Gegensatz dazu war ihr hinterer Teil fast blutleer. Der mittlere Teil, der sich schon bei Betrachtung mit freiem Auge durch eine leichte Schwellung und starke Ueberfüllung der Gefässe als krank erwies, lässt im Schnitt eine Entzündung deutlich erkennen; die Kapseln der Glomeruli sind aufgetrieben und mit Eiweissgerinnseln angefüllt, auch die Harnkanälchen enthalten Eiweiss und stecken stellenweise ganz voller abgestossener Epithelien. Diese Veränderungen sind auf die Region der Geschwulst beschränkt.

Der Tumor besteht überwiegend aus grosskernigen, recht gleichmässigen Rundzellen; auf grössere Strecken hin sind nur noch die Kerne derselben

erhalten, das Geschwulstgewebe hatte sich in einen Brei aufgelöst. Die Umgebung der Gefässe ist es besonders, die noch einige Konsistenz bewahrt hat. In den festeren Partien sind Mitosen sehr häufig.

Zwischen den Rundzellwucherungen kommen aber auch Stellen von weniger gleichmässigem Gefüge vor, wo grosse und kleine Zellen durcheinander liegen, wo auch Spindelzellen sich finden und wo etwas — wenn auch nur wenig — Zwischensubstanz zu erkennen ist. In solchen Gegenden sieht man hie und da eine vielkernige Riesenzelle von ganz auffälliger Grösse.

Die Gefässe sind vermehrt, ihre Wand verdickt; auch die Septen zwischen den Muskelbündeln sind dicker geworden; die Muskeln findet man in der Umgebung des Tumors in allen Stadien der Auflösung.

8. Sarkom in der Rumpfmuskulatur beim Nerfling (Leuciscus idus).

Ein ca. 40 cm langer Fisch, dessen Alter auf 4—5 Jahre zu schätzen war, wird tot und nicht mehr frisch zur Untersuchung eingeliefert. Der Uebersender hatte ihn beim Angeln in einem Bach gesehen, er lebte noch, war aber als krank zu erkennen und konnte leicht mit dem Kescher gefangen werden.

Im Nacken, dicht hinter dem Kopf, ein wenig seitlich sah man eine wenig prominierende Beule in der Rückenmuskulatur. Sie entspricht der Kuppe einer Geschwulst von der Grösse eines Taubeneies; man kann leicht einen glatten Schnitt machen; mit Ausnahme der etwas zerfallenden Mitte ist die Konsistenz recht solid, aber nirgends hart. Die Schnittfläche ist heller als die Muskulatur, fast weiss. Es lässt sich keine Flüssigkeit abstreichen, sondern nur ein feuchter, zelliger Brei.

Das Ausstrichpräparat zeigt eine sehr geringe Menge von Bakterien, man kann mindestens drei verschiedene Formen unterscheiden. Sie sind nur im erweichten Zentrum zu sehen und dürften sekundär hineingelangt sein. Das mikroskopische Bild spricht nicht für eine infektiöse Neubildung, sondern für einen echten Tumor. Er geht ohne jede Grenze rings in das umgebende Gewebe über, ist also höchst bösartig. Die einwuchernden Zellen sind meist klein; Rundzellen überwiegen, aber auch Spindelzellen sind nicht selten; nur an wenigen Stellen trifft man Nester von grösseren Rundzellen an. Zwischensubstanz ist vorhanden, sie ist aber ganz ungleichmässig verteilt, regionenweise reichlich, an anderen Stellen wieder nur in Spuren da. Massige Bindegewebszüge, die sich nach van Gieson tiefrot färben, entsprechen den Septen, welche die Muskelbündel trennen; diese sind sehr stark verdickt, hie und da auch aufgefasert; das wird sekundär gekommen sein, ein Entzündungsprozess, den der wachsende Tumor veranlasste. Ueberall schieben die Sarkomzellen sich zwischen die Muskelfasern und drängen sie weit auseinander; zunächst bleibt dabei die Sarko-

lemmscheide in ihrer natürlichen Lage, dann dringt die Geschwulst zwischen sie und die Fibrillen, beides wird schliesslich aufgelöst. Leider ist das Objekt schon stark postmortal verändert, die Mehrzahl der Kerne befindet sich in Lyse oder Rhexis; damit wird es auch zusammenhängen, dass man nur wenige Mitosen sieht; die meisten dürften nach dem Tode abgelaufen sein. Diejenigen, die man noch erkennen kann, zeigen zum Teil ganz abnorme Chromatinmengen; wegen des schlechten Erhaltungszustandes lassen sich die pathologischen Veränderungen nicht genau definieren.

Ein sehr auffallender Befund muss noch hervorgehoben werden: Zwischen Rund- und Spindelzellen des Geschwulstgewebes sieht man an vielen Stellen der Schnitte hochspezialisierte Zellen, eigentümliche einzellige Drüsen, die bei Fischen in mehreren Organen vorkommen, am regelmässigsten im Gefässsystem. Ich habe sie vor kurzem (18) beschrieben. Besonders charakteristisch für sie ist eine kleine Oeffnung in der sehr deutlichen Membran, durch die man häufig ein Tröpfchen austreten sieht und eine wechselnde Anzahl von feinen starren Stäbchen im Zellleib, die wohl Krystalloide sind; sie liegen zu einem Bündel, das nach der Oeffnung gerichtet ist, zusammen geordnet. Die Funktion dieser Drüsenzellen ist ganz dunkel, ihr Auftreten inmitten eines Tumors, ungleichmässig in dessen Masse verstreut, wenn sie auch überwiegend in der Nachbarschaft von Gefässen zu finden sind, macht ihr Wesen nur noch rätselhafter. Auch vom Standpunkt der Geschwulsthistologie betrachtet, ist das Vorhandensein einzelner Drüsenzellen zwischen Sarkomwucherungen ohne Analogon (Taf. VIII, Fig. 8).

9. Sarkom in der Rumpfmuskulatur der Ellritze (Phoxinus laevis).

Ein Fischchen von 10 cm Länge wird lebend eingeliefert; Ellritzen können 15 cm erreichen, das vorliegende Exemplar war also noch nicht ausgewachsen; doch schon geschlechtsreif. In der oberen Hälfte des Rückens liegt auf der rechten Seite, 5 mm hinter dem Kiemendeckel beginnend, ein Tumor von der Grösse einer Erbse, die eine Hälfte tritt als halbkugelige Beule über das Niveau der Körperwand hervor, kontinuierlich von der gespannten, aber unverletzten Haut überzogen, die andere Hälfte liegt in der Muskulatur und dringt tief infiltrierend in dieselbe ein. Trotz der Geschwulst schwimmt das Fischchen ganz gut, aber in seitlich gekrümmter Haltung. Wie es anfängt, Krankkeitserscheinungen zu zeigen — Unruhe, stark beschleunigte Atmung — wird es getötet und kommt ganz frisch zur Konservierung. Die Zeichen von Unbehagen können übrigens nicht mit Sicherheit auf die Geschwulst bezogen werden; es ist mögich, dass das Tier auf dem Transport gelitten hatte, oder dass es sich in der Gefangenschaft nicht wohl fühlte.

Der Tumor ist grösstenteils solid, nur in der Mitte findet sich ein

kleiner, weicherer Kern, der aber keine Flüssigkeit enthält. In der Peripherie schneidet der Knoten sich etwas schwerer wie die Muskulatur, aber doch ganz glatt. Die Schnittfläche ist weiss, von der Mitte lässt sich ein ziemlich trockener Brei abstreichen, der aus isolierten Geschwulstzellen besteht.

Hier in der Mitte zeigt das Mikroskop im Schnitt ein wild wucherndes polymorphzelliges Sarkom. Zellen verschiedenster Grösse liegen unregelmässig durcheinander, die Durchmesser differieren um das Fünffache und mehr. Bei manchen ist nur ein riesiger Kern vorhanden, derselbe kann normale Färbbarkeit haben oder aber stark aufgequollen erscheinen und nur ganz wenig Chromatin enthalten; zuweilen sendet er breite Lappen aus, die sich abschnüren können. Es ist ein Nucleolus vorhanden oder auch deren mehrere. Sehr häufig ist der Kern von einer Seite eingebuchtet, so dass er Glockenform erhält; die Einbuchtung kann noch weiter gehen und aus der Glocke kann ein Ring werden. Dieser zerfällt dann nicht selten in mehrere, immer noch grosse Teilkerne. Die Teilung kann auch auf andere Art vor sich gehen, in der breiigen Mitte des Knotens ist das die häufigere Art: es bildet sich radiär nach allen Richtungen hervorschiessend eine wechselnde Anzahl von Sprossen; manchmal sind es nur ca. 8 bis 10, sie haben Kugelgestalt, enthalten je einen Nucleolus und machen durchaus den Eindruck eines normalen Kerns, nur dass sie mit dem Rest des Mutterkerns durch einen dickeren oder dünneren Faden verbunden bleiben. Es kann auch geschehen, dass der ganze Kern in die Sprossen eingeht, die zuweilen noch haarfeine Chromatinfädchen erkennen lassen, die im Zentrum zusammenlaufen. Zuweilen ist aber auch keine Verbindung zu sehen, die Zelle erscheint dann wie eine typische vielkernige Riesenzelle.

Noch öfter ist die Zahl der Sprossen eine viel grössere; sie mag 100 oder mehr betragen, es ist nicht möglich, sie zu zählen. Natürlich sind die Teilungsprodukte dann entsprechend kleiner, sie haben keine Aehnlichkeit mehr mit Kernen, sondern stellen nur noch minimale Chromatinbröckchen dar; oft ist auch hier der Mutterkern noch deutlich erhalten, oft ist er völlig aufgeteilt, nur die feinen Fädchen, die zu einem oder zu einigen Zentren konvergieren, lassen die Entstehungsweise erkennen. Man hat bei diesen Bildern noch mehr als bei den Riesenzellen den Eindruck, als habe die Sprossung mit explosionsartiger Plötzlichkeit stattgefunden, als wären die Kernteile mit einem Ruck auseinander gefahren.

Für diese Auffassung des Vorgangs sprechen besonders lebhaft Bilder, wie sie in Fig. 7d u. e, Taf. VIII gegeben sind. Da sind die Kernteile stark in die Länge gezogen, schlank birnförmig. Es sieht aus, als wäre die Mehrzahl von ihnen soeben hervorgeschnellt, als wären sie mitten in der Bewegung fixiert, ehe sie Zeit hatten, die einem Flüssigkeitstropfen in der Ruhe natürliche Kugelform anzunehmen.

Uebergangsbilder aller Art sind häufig; es kommt auch vor, dass aus einem Teil des Kerns einer riesigen Zelle einige wenige kleinere Kerne entstehen, und dass gleichzeitig der Rest sich in der beschriebenen Weise in kleine Bröckchen auflöst.

Die extremen Fälle — Riesenzellbildung und explosionsartige Zerstäubung — werden vermutlich prinzipiell ähnliche Ursache haben, die aber je nach der Beschaffenheit der Zelle eine andere Wirkung hervorbringt. Einmal führt sie zu einer direkten Kernteilung, und die Zelle bleibt funktionsfähig, ein andermal erfolgt Auflösung und Vernichtung des Kerns, und sicherlich bald darauf Zugrundegehen der Zelle.

Im Zentrum des Tumors, da wo sich diese tumultuarischen Prozesse abspielen, sind auch pathologische Mitosen sehr häufig. Vermehrte Chromosomenzahl, abgesprengte Chromosomen und abnorm gestaltete. Selbst die riesigen Zellen, die sich allein durch ihre Grösse als abnorm dokumentieren, können sich mitotisch teilen.

Auch in den peripherischen Partien der Geschwulst finden sich viele Arten der Zellteilung, aber Zerstäubung des Kerns sieht man kaum, Knospenbildung ist selten und die Mitosen haben normalen Charakter — offenbar ist das Wachstum hier viel weniger stürmisch. — Je weiter nach aussen zu, um so mehr ist von der Muskulatur übrig geblieben, die in der Mitte ganz verschwunden ist. Die Fasern sind, wo sie von den Geschwulstzellen rings umgeben sind, allerdings stark verändert, vielfach kaum mehr als zur Muskulatur gehörig zu erkennen. Die Querstreifung wird undeutlich, die Kerne vermehren sich, zum Teil quellen sie ganz gewaltig auf; ein so veränderter, offenbar zugrunde gehender Muskelkern ist in Fig. 7 a, Taf. VIII abgebildet. Nicht selten ist es unmöglich zu sagen, ob man den Querschnitt einer degenerierten Muskelfibrille mit ihrem angeschwollenen Kern, oder eine Geschwulstzelle vor sich hat. Auch die Kerne des Bindegewebes sind stark vermehrt. Kleinzellige Infiltration findet sich sowohl an einigen Stellen des Tumors wie auch in seiner Umgebung. Hie und da haben kleine Hämorrhagien stattgefunden. Natürlich sind stellenweise auch Zelltrümmer und Kerne in Lyse oder in Rhexis zu finden; grössere Anhäufungen von solchen sind aber nicht vorhanden, der Zerfall hat noch kaum begonnen.

10. Fibrosarkom in der Muskulatur der Nase (Chondrostoma nasus).

Ein ansehnlicher Fisch von mehr als 50 cm Länge, d. i. das Maximum, das die Art erreicht. Er kommt in Spiritus an, ist leidlich frisch konserviert worden und wohl erhalten. Man sieht einen grossen Tumor in der Muskulatur, etwas hinter und über der Körpermitte, der untere Rand erreicht die Seitenlinie. Der Tumor ist von eiförmiger Gestalt, hat einen Längsdurchmesser von $5^1/_2$, einen Querdurchmesser von 4 cm. Die Haut-

bedeckung war über dem Tumor abgetragen, ich kann also nicht sagen wie er sich im Leben darstellte; er war tief in die Muskulatur eingesenkt, hat aber die Leibeswand sicher bedeutend emporgehoben. Er wird ähnlich ausgesehen haben, wie die Beulen der Barbe, die man bei der durch Myxobolus Pfeifferi verursachten Beulenkrankheit so oft sieht. Der Einsender — ein Zoologe — hatte eine ähnliche Erkrankung vermutet und nach Myxobolussporen gesucht, aber ohne Erfolg; die Neubildung ist eine echte Geschwulst. Sie ist nicht überall gegen die Muskulatur abgegrenzt, sondern wächst stellenweise tief infiltrierend hinein. Die Farbe ist heller als die der Muskeln, fast weiss; die Konsistenz ist geringer, das Gewebe ödematös, weich, fast schwammig.

Das Mikroskop zeigt ein lockeres Gefüge von in allen Richtungen durchflochtenen Bindegewebszellen, man kann es als retikulär bezeichnen. Deutliche Fasern, die sich nach van Gieson rot färben, sind nicht überall vorhanden; sie treten zuweilen gruppenweise auf, so dass man im Schnitt einzelne grössere rote Flecke hervorleuchten sieht.

Vielkernige Riesenzellen sind vorhanden, aber sie sind selten.

Die zahlreichen grossen und kleinen Hohlräume, welche die Geschwulst überall durchsetzen, sind zum Teil an dem Endothel, das sie auskleidet, als erweiterte Lymphgefässe zu erkennen. Sie enthalten ausser feinen Gerinnseln eine geringe Menge von Leukozyten. Einige der Hohlräume sind mit mehreren Lagen regelmässig angeordneter Zellen umgeben; sie gleichen dann den Parasitencysten, die man in verschiedenen Organen bei Fischen sehr häufig antrifft. Sie sind mit einer stark färbbaren breiigen Masse angefüllt. Es wäre nicht undenkbar, dass hier Reste von lange zu grunde gegangenen Parasiten vorlägen, dass der Tumor sich im Anschluss an eine durch Parasiten hervorgerufene chronische Entzündung bildete. Dass derartiges bei Fischen vorkommen kann, ist höchst wahrscheinlich; einen sicheren Anhalt gibt dieser Fall aber nicht dafür, da der Inhalt der fraglichen Cysten ganz undefinierbar ist.

11. Myxosarkom in der Orbita einer Schleie (Tinca vulgaris).

Ein 40 cm langer Fisch, dessen Alter auf 6—7 Jahre zu schätzen ist, wurde im Teich einer Fischzuchtanstalt gesehen und lebend eingeliefert. Er kam matt und krank an und wurde nach kurzer Beobachtung getötet.

Durch einen grossen Tumor, welcher unter und vor dem rechten Auge sass, wurde dieses aus seiner natürlichen Stellung verdrängt und hoch emporgehoben. Der Kopf des Fisches wurde, nachdem er in Kältemischung fest gefroren war, mit einer feinen Säge durchschnitten; die Abbildung Tafel VIII, Fig. 6 stellt das so erhaltene Präparat von der Schnittfläche gesehen dar. Aeusserlich war an dem Tumor kein Defekt sichtbar, er

war von normaler, nur etwas gespannter Haut bedeckt. Er lehnt sich nach unten an die Wand des Rachens; die Grenze gegen die Umgebung ist nicht scharf, er dringt stellenweise infiltrierend hinein, ringsum finden sich kleinere und grössere Hämorrhagien; auch im Tumor selbst haben solche stattgefunden.

Die Konsistenz ist wechselnd, zwischen festere Stellen sind ganz weiche eingeschoben. Die festen erweisen sich als aus kleinen Spindelzellen zusammengesetzt, die in breiten Zügen angeordnet sein können. Regionenweise gehen sie in Rundzellen über. Zwischensubstanz findet sich in einigen Partien, in anderen fehlt sie.

Die weichen Stellen, die makroskopisch glasig-gallertig aussehen, enthalten wenige Zellen mit langen Ausläufern inmitten einer schleimigen Grundsubstanz, im Schnitt ist dieselbe feinfaserig; sie färbt sich intensiv mit Delafield'schem Hämatoxylin und mit Bleu de Lyon in dünnster Lösung. — Es ist auffallend, wie regelmässig die zellreichen, sarkomatösen Regionen sich um die Kapillaren anordnen, während in den schleimigen Partien Gefässe viel spärlicher sind. Die Ausbildung der Geschwulstzellen in in dieser oder jener Richtung hängt offenbar von der Blutzufuhr ab.

Mitosen sind äusserst selten, das Wachstum muss langsam gewesen sein. Auch da wo die Zellen des Tumors zwischen die Muskelfasern eindringen und diese auseinander schieben, sind sie von gleichmässiger Gestalt; nirgends Zeichen von überstürzter Vermehrung.

Ab und zu trifft man Nester von gelblichen, körnigen, wohl nekrotischen Zellen, wie sie ähnlich bei älteren Fischen oft in verschiedenen Organen zu finden sind. Es ist ihrer hier schon mehrfach Erwähnung geschehen.

Bei der Suche nach Metastasen — die erfolglos blieb — fanden sich einige Abnormitäten, die keinen direkten Zusammenhang mit dem Tumor hatten, die aber doch erwähnt werden müssen.

Auf verschiedenen Organen (Milz, Leber, Niere) sah man zahlreiche helle Pünktchen oder Knötchen. Die nähere Untersuchung erwies, dass dieselben Verdickungen des Peritonealüberzuges der Organe waren. Der Ueberzug liess sich mitsamt den Knötchen ganz leicht lösen, und wo sie gesessen hatten blieb eine kleine Einbuchtung. Die Knötchen sind nur Verdickungen des normalen Gewebes, sie haben völlig gutartigen Charakter. Sie bestehen aus rundlichen Zellen von gleicher Grösse und Gestalt, enthalten keine Interzellularsubstanz, kein Pigment, keine Gefässe, es sind auch keine Mitosen darin, und sie veranlassen keine reaktive Entzündung im darunter liegenden Organ.

Ich habe sie sonst nie gesehen.

Wichtiger sind wohl gewisse Veränderungen, die man in der Milz

trifft. Dies Organ ist durchaus degeneriert. Es wird in allen Richtungen von breiten Zügen von Bindegewebe durchkreuzt; man kann von einer Milzcirrhose sprechen. Ich vermute, dass es sich um eine Vermehrung des normalen Bindegewebes handeln wird; stellenweise nimmt dies aber so überhand, dass für nichts anderes mehr Raum bleibt.

Eine weitere Veränderung, die besonders die Milz, in viel geringerem Grade auch die Niere betrifft, besteht im Auftreten von kleinen, scharf begrenzten Zellnestern im Parenchym, die man ähnlich auch sonst bei Cypriniden sieht, die ich aber nie in solcher Menge und in solcher Mannichfaltigkeit der Ausbildung beobachtet habe. Meist sind die Zellen gross, mit hellem, kaum gefärbtem Leib und kleinem, kompaktem, homogen erscheinendem Kern; im Plasma ist oft ein gelblicher Klumpen als Einschluss enthalten; er kann die Zelle fast ganz ausfüllen. Es kann sich auch körniges oder scholliges dunkelbraunes Pigment darin bilden. Von solchen grösseren und kleineren Häufchen krankhafter Zellen ist die Milz reichlich durchsetzt. — Die ähnlichen Gebilde, deren die Niere eine geringe Anzahl enthält, unterscheiden sich dadurch, dass die Zellen hier zuweilen Zwischensubstanz abscheiden, welche in feinen oder derberen Fasern eingelagert ist.

Die Veränderungen in der Niere lassen nicht zu, auf eine wesentliche Störung ihrer Funktion zu schliessen, während man von der Milz mit Sicherheit sagen kann, dass ihre Tätigkeit bedeutend beeinträchtigt gewesen sein muss.

Ein Zusammenhang dieser kleinen Knötchen mit dem grossen Sarkom der Orbita ist nicht anzunehmen, sie sind von total abweichendem Bau. Doch sind sie nebst der Milzcirrhose und den Knötchen im Peritoneum Beweise für eine in mehreren Beziehungen pathologische Veranlagung des Fisches.

12. Hämangiom beim Stichling (Gasterosteus aculeatus).

Bei Stichlingen ist schon einige Male eine Geschwulst zur Beobachtung gekommen, die an einen Naevus vasculosus erinnert. Ich habe drei solcher Fälle gesehen, weiss aber von zuverlässiger Seite, dass ähnliche Bildungen bei diesem Fische öfters auftreten. Der Tumor hat seinen Sitz auf der unteren Hälfte des Kopfes, er breitet sich über den Kiemendeckel bis zum Mundwinkel aus und reicht oben bis ans Auge. Einmal hatte er beide Hälften ergriffen und bildete eine knollige, aber zusammenhängende Masse — der Fall ist auf Taf. IX, Fig. 12 von der Seite abgebildet —, zweimal war er auf eine Hälfte des Kopfes beschränkt. Die Farbe der Geschwulst ist tief blutrot; anfangs dachte ich an Hämorrhagien infolge einer Verletzung, aber die Farbe veränderte sich im Verlauf mehrerer Wochen nicht im mindesten;

so lange lebte das Fischchen anscheinend ganz munter im Aquarium. Auch die beiden anderen weniger stark entstellten habe ich lange unter Augen gehabt. Sie gingen dann nach einer kurzen Zeit der Appetitlosigkeit ein; die direkte Todesursache liess sich nicht feststellen; vielleicht war sie ohne jede Beziehung zu der Geschwulst. Bei keinem der drei Stichlinge war in der langen Beobachtungszeit äusserlich irgend welche Veränderung an dem Tumor wahrzunehmen, weder ein Schwinden, noch eine Ausbreitung; er mag schon sehr lange bestanden haben. Zunächst vermutete ich eine ganz gutartige, vielleicht kongenitale Bildung. Ersteres trifft aber nicht zu, es handelt sich um eine Geschwulst mit infiltrierendem Wachstum.

Die Oberhaut ist überall unverändert, nur mehr oder weniger gespannt. Es ist die in dieser Region ganz dünne Unterhaut und das lockere, darunter gelegene Bindegewebe, in dem hauptsächlich die Gefässwucherungen stattfinden. Hier sieht man prall gefüllte Kapillaren und weitere Gefässe, entweder regionenweise nach ihrem Kaliber geordnet, oder auch bunt durcheinander, ein dicht verflochtenes Netzwerk bildend. Im allgemeinen überwiegen nach aussen, der Oberhaut zu, die Haargefässe, während in den tieferen Schichten weitere Gefässe das Bild beherrschen; aber auch in der äusseren Schicht findet sich hie und da ein grösserer, mit Blut gefüllter und mit Endothel ausgekleideter Raum. Auf weite Strecken scheint das Gewebe nur aus Gefässen zu bestehen; im Präparat könnte man meinen, einen Schnitt durch den roten Körper der Schwimmblase oder durch den Chorioidealkörper des Auges vor sich zu haben; allerdings sind die Gefässe nicht so regelmässig angeordnet wie in jenen Gebilden, sondern zu Knäueln verflochten. Sie beschränken sich nicht auf die Haut und das Unterhautbindegewebe, sondern wuchern in der Mittellinie tief hinein zwischen die Knochen des Zungenbeins und die Basalia der Kiemenbögen. Gerade in der Tiefe, nahe dem Boden des Schlundes, sind die grössten Erweiterungen zu finden, dort kommt auch Thrombenbildung vor. Einige der Thromben sind in Organisation begriffen; von der Peripherie her wachsen Zellen und Fasern in sie hinein, zentral bestehen sie aus Blutkörpern und Bluttrümmern.

Bei ihrem Vordringen schiebt sich die Geschwulst aber nicht nur zwischen die Organe, sie wandert nicht nur den Bindegewebszügen entlang, sondern sie greift die Muskeln an und löst sie auf.

Man sieht an den Muskelfibrillen zunächst eine Vermehrung der Kerne; dieselben liegen meist in der Peripherie, dicht an der Sarkolemmscheide, finden sich aber auch im Inneren; dann tritt eine Veränderung des Muskelplasmas ein, es wird zu einer ziemlich homogenen Masse, die sich mit Pikrinsäure (van Gieson) nicht mehr gelb, sondern bräunlich

färbt, und die schliesslich schwindet. Hie und da sieht man einen leeren Sarkolemmschlauch; meist füllt er sich mit den einwuchernden Endothelzellen: es scheint, dass die wachsenden Kapillaren zunächst solide Sprossen voranschicken, die erst später ein Lumen erhalten.

Die Geschwulst ist also ausgesprochen bösartig, wir können sie als Hämangioendotheliom bezeichnen.

Besonders interessant erscheint sie dadurch, dass sie ausschliesslich oder doch mit Vorliebe — bei der geringen Aufmerksamkeit, die die Fischpathologie bisher erfuhr, muss man sich vorsichtig ausdrücken — Stichlinge befällt. Während sie bei diesen nicht ganz selten ist, wurde sie bei keiner anderen Fischart je gesehen. Es ist kaum anders denkbar, als dass in Abweichungen der Gefässbeschaffenheit und -verteilung die Ursache liegt; hier müssen irgendwelche Verschiedenheiten von den übrigen Fischen obwalten.

13. Hautepitheliome bei Cyprinoiden.

Eine der verbreitetsten Fischkrankheiten überhaupt ist die Pockenkrankheit des Karpfen. Sie besteht im Auftreten von Hautwucherungen, die in extremen Fällen mehr als die Hälfte des Körpers bedecken können (Taf. X). In den Anfangsstadien bemerkt man stellenweise kleine weissliche Flecken, die ein wenig durchscheinend sind, wie Milchglas, und die zunächst nur unbedeutend prominieren. Im Verlauf einiger Wochen sieht man sie stark an Ausdehnung zunehmen und auch in die Höhe wachsen, sie können 4—5 mm hoch werden. Die Oberfläche ist meist glatt, doch kann sie auch gerunzelt erscheinen; die Ränder der Furchen sind dann in der Regel etwas pigmentiert. Grössere Neubildungen sind stärker gefärbt, zuweilen auch schwach gerötet infolge kleiner Hämorrhagien. Die Konsistenz der Wucherungen wechselt, sie können sich fast knorpelhart anfühlen, sind aber manchmal auch weicher. Sie sind ziemlich leicht von der Haut abzulösen und hinterlassen dann einen blutenden Defekt, der gut heilt. Nicht selten entstehen aber neue Wucherungen an der alten Stelle.

Wenn die Krankheit auch in der Regel nicht heilbar sein soll, so sind doch schon Fälle von spontaner Genesung unzweifelhaft sicher gestellt. Ganz neuerdings kamen Fische mit tadellos reiner Haut zur Untersuchung, die vor etwa $^3/_4$ Jahren schwer pockenkrank gewesen waren und die noch dazu aus einem Weiher stammten, in dem seit Jahren die Pocken grassierten. Ab und zu laufen Nachrichten ein von einem Teich, in dem die pockenkranken Karpfen unfehlbar gesunden sollen, der geradezu als Sanatorium betrachtet werden kann. Es lässt sich dabei durchaus nicht sagen, in welcher Weise diese merkwürdigen Teiche sich von anderen unterscheiden, welcher Eigenschaft sie ihre Heilkraft verdanken mögen. Wahrscheinlich

ist es die Beschaffenheit des Wassers; doch bleibt das noch näher zu untersuchen.

Vorübergehende Besserung kann häufig beobachtet werden. In kaltem, hartem, stark fliessendem Wasser verschwinden die Pockenflecke nach einigen Wochen oft grösstenteils, meistens aber, um von neuem und stärker als vorher wieder aufzutreten.

Selten ergreift die Krankheit nur einzelne Fische eines Teiches; häufig sind viele befallen, ja es kommt vor, dass sämtliche Insassen mehr oder weniger stark erkrankt sind, dass das Leiden epidemieartig auftritt. Wenn die Karpfen auch im allgemeinen nicht daran sterben, so werden sie doch bedenklich geschwächt, sie nehmen wenig zu, bleiben im Wachstum zurück und sind allen Schädigungen gegenüber lange nicht so widerstandsfähig, wie gesunde Fische mit normal funktionierender Haut. Ueberdies haben sie ein unappetitliches Aussehen und sind daher schwer verkäuflich.

Aus diesem Grunde hat die Aufmerksamkeit der Züchter sich schon lange auf diese Krankheit gerichtet, und deshalb wurde ihr auch in der biologischen Versuchsstation für Fischerei in München seit deren Bestehen besonders viel Zeit und Mühe gewidmet.

Die grundlegenden Studien sind in den Jahren 1897—98 von Hofer und Doflein angestellt worden (7, 13). Diese Forscher waren, wie natürlich, zunächst der Ansicht, die Wucherungen müssten durch Parasiten erzeugt werden. Hautparasiten spielen ja eine gewaltige Rolle bei unseren Fischen, und das epidemische Auftreten legte den Gedanken einer Kontagiosität sehr nahe. Trotz eifrigsten, unzählige Male damals und später wiederholten Suchens fand sich aber in den Wucherungen von tierischen oder pflanzlichen Parasiten keine Spur.

Nun kamen Hofer und Doflein zu der Ansicht, die Hautwucherung müsse eine sekundäre Erscheinung sein, sie müsse in Zusammenhang stehen mit einer pathologischen Beschaffenheit der inneren Organe und sich als Aeusserung einer Stoffwechselstörung erweisen lassen.

Der Gedanke war um so bestechender als sich die Niere der Pockenkarpfen in der Tat meistens erkrankt erwies. Ein Parasit, der auch in Leber und Milz gedeiht, mit Vorliebe aber die Niere zu seinem Wohnsitz wählt, ist gewöhnlich beim Karpfen zu finden. Es ist ein Myxosporidium, der Myxobolus cyprinii Hofer, der zuweilen so überhandnimmt, dass ein grosser Teil des Nierengewebes ausser Funktion gesetzt wird; nicht immer aber doch auch nicht gerade selten, treten dann auch Nierenentzündungen auf, an denen der Fisch stirbt. Während der Hauptbeobachtungszeit fand sich nun, dass Pocken immer bei solchen Karpfen auftreten, die den Myxobolus cyprini in der Niere führten, in irgend einem seiner Entwicklungsstadien; andererseits vermisste man den Parasiten bei pockenfreien Karpfen. Hofer und Doflein dachten sich den Zusammenhang folgendermassen:

Durch die Myxobolusinfektion leidet der gesamte Stoffwechsel des Fisches, besonders die meist am stärksten befallene Niere wird in ihren Funktionen bedeutend beeinträchtigt; ein Theil der Stoffe, die sie abzuscheiden hätte, kann den Körper nicht auf dem natürlichen Wege verlassen und mag in der Haut zur Ablagerung kommen. Vielleicht tritt die Haut geradezu stellvertretend für die nicht genügend leistungsfähige Niere ein. Hofer und Doflein stellten sich vor, dass auf diese Art die Haut entweder durch dort abgelagerte Stoffe oder durch abnorm gesteigerte Tätigkeit gereizt und zur Hypertrophie gebracht würde.

Die mikroskopische Untersuchung zeigt nämlich, dass die Pockenflecke nichts anderes sind als Epithelwucherungen, die fast immer das Bild von durchaus gutartigen Wucherungen geben. Bei jungen Knoten sieht man tadellos regelmässige Epithelzellen, die in keiner Weise ein abnormes, überstürztes Wachsthum erkennen lassen; in dem gewöhnlichen Mengenverhältnis liegen Schleimzellen dazwischen. Eine deutliche basale Schicht besonders regelmässig zusammengeschlossener Zellreihen grenzt die Oberhaut gegen die Umgebung ab. Pigmentzellen markieren die Grenze. Die Gefässe sind allerdings stärker entwickelt, die Kapillaren zahlreicher als sonst in der Fischhaut, die ja äusserst gefässarm ist (Taf. IX, Fig. 11). Wenn das Gebilde dicker wird, verändert sich der Anblick, ide Zellen bekommen mehr wechselnde Gestalt; sie können je nach den Druckrichtungen geradezu spindelig werden, ähnlich Bindegewebszellen, sie können auch in kugliger Schichtung zusammenliegen, so dass man von einem Kankroid sprechen könnte, wenn eine Spur von Verhornung da wäre, die in der Fischhaut natürlich fehlt. Bei dicken Knoten sind entzündliche Infiltrationen der Umgebung die Regel: Leukozytenansammlungen und auch kleine Hämorrhagien. Oft kommt es vor, dass die Ernährung des stetig wachsenden Gebildes nicht recht Schritt halten kann; dieses nekrosiert dann stellenweise. Es entstehen im Innern Herde von zerfallenen Zellen, in denen man die verschiedensten Arten von Kerndegeneration antrifft; der Zerfall kann bis zur Oberfläche vorschreiten, so dass ein breiiger Detritus austritt. Bakterien kommen dann auch dazu, doch spielen sie keine grosse Rolle. Tiefere Geschwüre auf einem Pockenknoten kommen kaum vor.

Mitosen sind in den Wucherungen meist spärlich; sie wachsen eben langsam; auch sonst sind vom Normalen stark abweichende Zellbilder selten. Riesenzellen fehlen; hie und da sah ich ineinander geschachtelte Zellen, zuweilen treten gelbliche, rundliche Einschlüsse im Plasma auf — ein häufiger Degenerationsvorgang bei Fischen.

Wir haben also ein sehr einfaches Bild einer gutartigen Hyperplasie der Haut vor uns, die man eher als Pachydermie bezeichnen dürfte, denn als Geschwulst. Wir fanden dies Bild bei allen bisher untersuchten Pockenknoten des Karpfen.

Wenn auch von allen Fischen die Karpfen weitaus am häufigsten unter den Pocken leiden, so kommt diese Affektion doch auch bei anderen Arten vor. Einmal sah ich sie bei einer Rotfeder (Leuciscus erythrophthalmus) und einmal bei einem Nerfling (Leuciscus idus). Das Bild ist sehr ähnlich wie beim Karpfen, nur dass die Knoten im Verhältnis zu ihrem Umfang etwas höher sind. Sie sitzen an verschiedenen Stellen des Rumpfes und auf den Flossen. Das mikroskopische Präparat (Taf. IX, Fig. 10) zeigt die Wucherungen beider Seiten der Flosse in der Mitte zusammenfliessend, die Flossenstrahlen werden weit auseinandergeschoben, das zwischenliegende Gewebe verdrängt. Von infiltrierendem Wachstum ist aber nichts zu sehen. Ebensowenig ist das auf dem Rumpf der Fall; die basale Schicht der Oberhautzellen ist glatt und fest gefügt. Die Knoten sind derb und frisch, ohne Spur von innerem Zerfall; die Ernährung ist reichlich, die Gefässe sind besonders dicht von anscheinend üppig wuchernden Epithelzellen umgeben. Unter den Knoten ist wohl eine leichte kleinzellige Infiltration zu sehen, die aber auf den Druck allein bezogen werden kann.

Keiner der beiden Leuciscusarten führte Parasiten in den inneren Organen.

Lange nicht so häufig wie beim Karpfen, aber doch auch nicht gar zu selten, kommen die Pocken bei Schleien (Tinca vulgaris) vor. Sie können auch hier epidemieartig auftreten, doch ist das nicht oft der Fall, meistens handelt es sich um vereinzelte Erkrankungen.

Die Schleienpocken gleichen denen der Karpfen genau, nur dass i. A. die Pigmentierung der Geschwülste eine stärkere ist. — Besonders interessant sind aber einzelne Fälle von ganz exzessiver Ueberhandnahme der Wucherung, die einige Male im Laufe der Jahre bei Schleien beobachtet sind; ähnlichen Umfang nehmen dieselben bei Karpfen nicht annähernd an. Ein besonders schöner Fall ist bei Hofer (13) abgebildet und als Melanom beschrieben, wir reproduzieren in Tafel XI seine Abbildung. Ein echtes Melanom liegt wohl nicht vor, denn das Pigment wird nicht von den Geschwulstzellen selbst gebildet, es ist im Bindegewebe in der Umgebung der Gefässe abgelagert und an der Oberfläche, so dass die Geschwulst und ihre Umgebung sich dunkel von der gesunden Haut abhob.

Der riesige Tumor, dessen Höhe mehr als 2 cm betrug, ist nun im Prinzip ebenso gebaut, wie die gewöhnlichen Pockenwucherungen; aber an einigen Stellen, und zwar immer in der Umgebung von Gefässen, also an Stellen reichlicher Ernährung, findet infiltrierendes Wachstum statt (20). Da dringen locker aneinandergefügte Epithelzellen über die meist fest zusammengeschlossene basale Schicht hinaus, in die Unterhaut hinein. Es ist immer nur ein sehr bescheidenes Vordringen, aber es besteht doch, wie die Figur (Taf. IX, Fig. 9) zeigt, ein unverkennbares Uebergreifen der Zellen in verbotenes Territorium, ein selbständiges Wachstum, welches das Gebilde als

typische Geschwulst charakterisiert; im histologischen Sinne als bösartige Geschwulst, als Carcinom. Ob sie den Fisch wirklich wesentlich geschädigt hätte, soll dahingestellt bleiben; vielleicht wäre sie niemals sehr weit vorgerückt, vielleicht wäre es bei einem Versuch bösartig zu werden geblieben. Das Verhalten des Fisches spricht dafür, dass ihm die Geschwulst wenig Beschwerden machte; er frass normal und erschien in gutem Ernährungszustande; seine Bewegungen mussten freilich schwerfälliger sein, wegen der Last, die er auf seinen Flossen mitzuschleppen hatte.

Diese sitzen ganz voller Exkreszenzen, die kaum nebeneinander Platz finden; der grosse Tumor der linken Bauchflosse ist wohl durch Verschmelzung kleinerer zustande gekommen; er ist blumenkohlartig gebaut; die oberste pigmentierte Zellschicht senkt sich in tief einschneidende Falten bis nahe zur Basis. Auf dem Schnitt hat man das Bild keulenförmiger, in einandergeschobener, fest zusammengepresster Zapfen, die durch die Pigmenteinlagerungen der äussersten Zellenschicht deutlich gesondert erscheinen.

Auch dieser Fisch führte keine Myxosporidien in der Niere. Diese sind sonst bei Schleien häufig und auch bei pockenkranken Schleien oft gesehen. Aber gerade bei dieser Fischart zeigte sich zuerst, dass der Zusammenhang der beiden Affektionen doch kein so durchgehender ist, wie es eine Zeit lang schien.

Es ist garnicht selten, dass man stark infizierte Schleien, mit Mengen von Myxob. cyprini in der Niere findet, die garnichts von Pocken sehen lassen; und wiederholt liess sich bei typisch pockenkranken Schleien trotz langen Suchens kaum ein Parasit in den inneren Organen finden. Ich sage kaum einer — denn eine Niere ohne jeden Myxobolus ist bei Schleien äusserst selten. Aber eine kaum nachweisbare Infektion kann unmöglich eine so starke Reaktion von Seiten der Haut hervorrufen, wie die Pockenbildung sie voraussetzen würde.

Schliesslich haben die durch Jahre fortgesetzten Beobachtungen auch an Karpfen gezeigt, dass starke Myxobolusinfektionen der Niere bestehen können, ohne dass Pockenflecken sich bildeten, und dass umgekehrt, bei typischer Pockenkrankheit die Niere und die übrigen inneren Organe fast gesund oder auch ganz gesund sein können.

Bei der grossen Häufigkeit der beiden Leiden konnte eine Zeit lang eine kausale Beziehung angenommen werden; es bedurfte einer reichlichen Menge von Vergleichsmaterial, um diese Beziehung mit grosser Wahrscheinlichkeit in Abrede zu stellen.

Eine interessante Hypothese muss damit fallen, die die Erklärung der Entstehung einer gewissen Art von geschwulstähnlichen Wucherungen aus einer allgemeinen Stoffwechselstörung, bzw. aus der Erkrankung eines fernabliegenden Organs versuchte.

Welches auch die Entstehungsursache der gutartigen Pockenwucherung sein mag, so ist kein Zweifel, dass sie nur graduell verschieden ist von der echten, krebsigen Geschwulst, die einige Male bei Schleien gesehen wurde; wir haben also bei Fischen so wenig wie bei höheren Tieren die Möglichkeit, eine scharfe Grenze zwischen gutartigen und bösartigen Tumoren zu ziehen; letztere vermögen aus den harmlosen Neubildungen hervorzugehen; — was diese zu dem Wechsel ihrer Wachstumstendenzen veranlasst, das ist bei den Fischen noch ebenso dunkel wie der gleiche Vorgang bei den Warmblütern.

Die Pocken der Karpfen und anderer Cyprinoiden sowie die aus ihnen hervorgehenden Hautkrebse nehmen — entgegen der früheren Anschauung — weder ihrem Bau noch ihrer Entstehung nach eine gesonderte Stellung unter den Tumoren ein; dieselben Fragen, die für die übrigen gestellt werden, bleiben auch für sie noch zu lösen.

Aber vielleicht liefern die Fische hier ein ganz besonders günstiges Untersuchungsmaterial. Es ist doch sehr auffallend, dass nur eine einzige Familie von dieser Hautaffektion betroffen wird. Weder die übrigen Kulturfische noch die freilebenden haben je ein Beispiel geliefert. Oft genug leben Salmoniden im gleichen Teich mit pockenkranken Karpfen, also unter genau den gleichen äusseren Bedingungen, und einer Ansteckung — wenn eine solche angenommen werden dürfte — ausgesetzt, und nie erkranken sie. — Es ist nicht anders denkbar, als dass die primäre Beschaffenheit der Haut hier von massgebender Bedeutung ist. Die Cyprinidenhaut ist zu Neubildungen disponiert, bei den übrigen Fischen ist das nicht der Fall. Welcher der histologischen Unterschiede diese Disposition bedingt, ist damit natürlich noch nicht gesagt.

Auffallend ist auch, dass die Krankheit bei Karpfen, die ihr am häufigsten anheimfallen, nie einen so bösartigen Charakter annimmt, wie bei Schleien. Die Pocken können bei Karpfen den grösseren Teil des Körpers bedecken, aber das Wachstum ist nie ein infiltrierendes (wenigstens wurde bis jetzt kein solcher Fall bekannt). Umgekehrt hat man bei Schleien, die viel seltener und meist schwächer erkranken, schon wiederholt krebsige Entartung beobachtet.

Das kann wieder nur an Unterschieden in der primären Beschaffenheit der Karpfen- und der Schleienhaut begründet sein; die Tatsache muss also einer mechanischen Erklärung zugänglich sein, die bei dem reichlich vorhandenen Material wohl einmal gefunden werden dürfte.

Falls die Krankheit wirklich durch einen Parasiten hervorgerufen wird, so müsste das schon ein submikroskopischer Organismus sein. Die Praktiker behaupten ganz allgemein ihre Uebertragbarkeit von Fisch zu Fisch, und da oft ganze Bestände erkranken, liegt die Annahme ja auch sehr nahe; ein einwandfreier Beweis ist aber trotz wiederholter Versuche noch

nicht erbracht worden. Es ist nicht leicht, absolut pockenfreies Material für Experimente zu erhalten; meist bleibt die Möglichkeit, dass eine Uebertragung nur anscheinend stattfand, dass ein neuerkrankter Fisch die Anlage längst in sich trug und sein Leiden nicht von den Pockenkarpfen erworben hatte, mit denen man ihn zum Zweck der Ansteckung zusammenbrachte.

Es ist sehr wohl möglich, dass äussere Einflüsse, z. B. Beschaffenheit des Wassers und Familiendisposition zusammentreffen müssen, um zu einer „Epidemie“ zu führen, wie ich das auch für das Thyreoideacarcinom der Salmoniden (siehe unten) annehme. Die Bewohner eines Karpfenteiches sind ja meist auch nahe Blutsverwandte.

Wegen der praktischen und theoretischen Wichtigkeit der Frage sind Versuche im Freien in grösserem Massstabe im Gange; die Karpfen werden jetzt zu diesem Zweck unter ihren natürlichen Bedingungen im Teich gehalten; in einigen Monaten wird die definitive Entscheidung vermutlich gegeben werden können.

14. Tumor am Ovarium von Rana esculenta.

Ein riesiger alter Grasfrosch; Anfang September getötet. Er erschien völlig normal, frisch und munter. Bei der Sektion zeigten sich an beiden Ovarien, an deren Spitze, also zwischen Ovar und Fettkörper, weissliche, kuglige Tumoren; jederseits ein grosser und etwa 5—6 kleinere. Der grösste war etwa wie eine Kirsche, der entsprechende auf der anderen Seite von der Grösse eines Kirschkerns, die kleineren wie Hanfkörner und noch viel kleiner. Die Tumoren sind mit dem Geschlechtsorgan vermittelst dessen dünner Hülle verbunden; sie liegen, sonst nur durch das Mesovarium bebefestigt, wie dieses frei in der Leibeshöhle; wahrscheinlich haben sie keinerlei Beschwerden gemacht. Die kleineren Knoten schliessen an die grossen an, zum Theil liegen sie zwischen den obersten Eiern. Alle sind fast rein weiss, kompakt, von solider Konsistenz, aber nicht hart. Eine ganz leichte rötliche Marmorierung an der Oberfläche entspricht den wenigen Blutgefässen. Die Schnittfläche ist glatt; Zellen lassen sich abstreichen, aber nicht eigentlich ein Saft.

Die grösste Geschwulst ist von einer leichten, zarten Bindegewebshülle umgeben, die vollkommen der des Ovars entspricht; sie besteht aus wenigen (2—3) Lagen von sehr langgestreckten Spindelzellen, deren faserige Fortsätze sich nach van Gieson tief rot färben. Stellenweise grenzt das Geschwulstparenchym unmittelbar daran, in gleicher Ausbildung, wie es die Masse des Knotens bildet; an anderen Stellen haben die anliegenden Zellen mehr den Charakter entarteten Binde- oder Granulationsgewebes; man sieht keine wohlgestalteten Kerne, sondern unregelmässig geformte Chromatinklumpen, die wüst durch einander liegen; hie und da dazwischen ein

azidophil gefärbtes Tröpfchen. Diese Partien sehen aus wie schlecht gemachte Gewebsausstriche, in denen die Zellen zerdrückt, die Kerne verzerrt und zerrissen sind. Zuweilen kommen zahlreiche eosinophile Leukocyten in solcher Gegend vor — als Zeugen abnormer Vorgänge im Gewebe. — Sonst zeigt der Schnitt ein ziemlich gleichförmiges Bild: Zellen von rundlichem Querschnitt mit grossem, meist kugligem Kern, die ganz enorme Grössendifferenzen aufweisen und die in Gruppen zusammengeschlossen werden von dünnen Strängen bindegewebiger Zellen. Manchmal besteht eine solche Gruppe aus mehreren hundert Zellen, oft ist sie kleiner, ja es kommt auch vor, dass einzelne Zellen von Bindegewebssträngen ringsum abgegrenzt sind. Immer ist nur sehr wenig Zwischengewebe entwickelt. An einer Stelle, wo mehr Stroma und mehr Gefässe vorhanden sind, wird die alveoläre Anordnung der Parenchymzellen sehr deutlich (Taf. VIII, Fig. 5); an anderen ist sie ziemlich verwischt. Einen auffallend pathologischen Eindruck machen beim ersten Blick schon die zahlreichen riesigen Zellen, die zwischen den normalen liegen (Taf. IX, Fig. 13). Letztere haben durchschnittlich einen Durchmesser von 12—15 μ; recht häufig sind nun dazwischen solche von dreifachem Durchmesser, also fast 30facher Grösse, ja man findet auch solche von 60 μ Durchmesser, deren Masse also die der gewöhnlichen Zellen um das Hundertfache übertrifft. Bei einer solchen hatte der Kern 30, der Nukleolus 8 μ im Durchmesser. Die abnorm grossen Zellen sind deutlich pathologisch, zum Teil ist ihr Leib azidophil geworden, meist färbt er sich mit Hämatoxylin-Eosin in einem mittleren Farbton recht kräftig. Der Kern pflegt blasig-wässerig auszusehen, er enthält spärliches, unregelmässig flockig verteiltes Chromatin. Sehr häufig hat er Glocken- oder Ringform. Die Zahl der Nukleolen schwankt; mehr wie 3 oder 4 sah ich nie. Häufig zerfallen solche Riesenkerne in mehrere Stücke durch direkte Teilung; jedes Stück kann wie ein ganz normaler Kern aussehen; so entstehen vielkernige Riesenzellen (Taf. VIII, Fig. 4, c u. d). Sehr oft sieht man auch, dass der Kern zerfällt in unregelmässige Brocken and Körnchen, die nur noch einen Kerndetritus darstellen und sich in der ganzen Zelle verbreiten. Auch Mitosen kommen vor; die Chromosomen sind dann oft klumpig, oft bleiben einige abseits zurück, oft wird nicht alles Chromatin zur Chromosomenbildung verbraucht, sondern ein Teil bleibt in körnigem Zustande übrig. Es kommt vor, dass der Nukleolus sich dabei garnicht beteiligt, sondern unverändert zwischen den Chromosomen liegen bleibt. Ob eine solche Mitose gut ablaufen kann, ist sehr zweifelhaft. Hie und da sieht man allseitige Kernsprossung (wie beim Muskelsarkom von Phoxinus, S. 12), wo kleine Tröpfchen nach allen Richtungen aus dem Kern treten, nur durch ein feines Fädchen mit diesem verbunden bleibend und seine Masse fast ganz aufzehrend. Ausnahmsweise fand sich einige Male eine Zelle in eine andere ganz eingeschlossen; der

Kern der äusseren umgab die innere zum grossen Teil; vielleicht ist sie allmählich umwachsen worden? (Taf. VIII, Fig. 4 a u. b.)

Das Plasma der riesigen Zellen enthält oft Einschlüsse, meist sind es hyaline Klumpen. — Die Mitosen der Zellen von gewöhnlicher Grösse sind nicht häufig, es sind pathologische darunter, manche scheinen aber auch normal. (Chromosomen zu zählen, gelang mir nicht.) Je kleiner die Kerne sind, um so chromatinreicher erscheinen sie; die Vergrösserung scheint durch Flüssigkeitsaufnahme vor sich zu gehen. Immer ist ein ansehnlicher Nukleolus, der sich azidophil verhält, zu sehen. Gefässe sind nicht sehr reichlich; fast immer finden sich in ihrer Umgebung eosinophile Leukozyten, an den grösseren Gefässen kommt es zu dichten Ansammlungen von solchen (Taf. IX, Fig. 13).

Die kleinen Knoten unterscheiden sich in ihrem mikroskopischen Bau kaum von den grösseren. Die alveoläre Anordnung ist wohl etwas deutlicher, die Mitosen — besonders auch normale Mitosen — sind häufiger, pathologische Riesenzellen sind seltener. Man darf sie für jüngere Neubildungen halten, die in raschem Wachsthum begriffen sind. Bei den grossen wird das Maximum der Wachstumsintensität überschritten sein; die vielen eosinophilen Leukozyten deuten vielleicht an, dass der Zerfall eingeleitet wurde.

Die histologische Struktur der Tumoren ist nicht die einer gutartigen Geschwulst. Aber es ist auch nicht leicht zu sagen, wo man sie bei den bösartigen einreihen soll. Am ehesten könnte man sie noch für ein Carcinom mit sehr wenig Stroma erklären; von infiltrierendem Wachstum kann man freilich kaum sprechen, die einzelnen Knötchen sind vollkommen scharf gegen die Umgebung abgegrenzt, auch wenn sie mitten zwischen normalen Eiern liegen. Aber infiltrierendes Wachstum ist ja auch bei Ovarialcarcinomen höherer Tiere nicht immer vorhanden. Vielleicht könnte man die kleinen Tumoren als Metastasen der grösseren, älteren auffassen; ich glaube aber eher, dass sie primär multipel entstanden sind; das symmetrische Auftreten an beiden Ovarien — das ja auch beim Menschen relativ häufig vorkommt — spricht entschieden dafür.

Uebrigens ist es nicht so sehr wichtig, einen Namen für die Geschwulst zu finden; man kann hier mehr tun, man kann nämlich mit grösster Wahrscheinlichkeit auf ihre Histogenie schliessen. Mir scheint es sicher, dass wir es mit einer Wucherung von embryonalen Ureizellen zu tun haben.

Ein Vergleich mit einem embryonalen Ovarium drängt diese Auffassung auf. Man muss da ein sehr junges Ovarium in Betracht ziehen, etwa von einem Fröschchen, das soeben die Metamorphose beendet hat. Bei einem Tier in diesem Alter sind im Ovarium meistens schon deutlich als Eier kenntliche Zellen vorhanden, aber die Mehrzahl befindet sich noch auf

einem indifferenten Stadium, und diesem Stadium gleichen die gewöhnlichen, nicht vergrösserten oder sonst deutlich pathologischen, Parenchymzellen der Geschwulst.

Das Froschovarium entwickelt sich bekanntlich folgendermassen: In der hinteren Hälfte der Leibeshöhle entstehen zu beiden Seiten des dorsalen Mesenteriums kleine Wülste im Peritonealüberzug, die aus den Keimzellen gebildet werden; einige davon sind gross: die Primordialeier; die übrigen klein: sie werden zu Follikelzellen. Die Primordialeier teilen sich mitotisch; anfangs langsam, so dass die kleinen Zellen, die sich gleichfalls vermehren, Zeit haben, zwischen die neu entstandenen einzuwuchern nnd sie von einander isoliert zu halten. — Dann kommt eine Periode schnellerer Teilungen der Primordialeier; es gelingt den kleinen Zellen nicht, Schritt zu halten und die grossen zu isolieren. Letztere bleiben also in Gruppen beisammen liegen; in Gruppen von 2, 4, 8, 16 usw., denn die Zellen einer Gruppe teilen sich immer gleichzeitig. In diesem Stadium, im Stadium der Gruppenbildung, werden die Eizellen im allgemeinen als Oogonien bezeichnet, und man spricht von verschiedenen Generationen von Oogonien; die Gruppen heissen Zellnester.

Nach einer Reihe von Teilungen, aus denen Tochterzellen hervorgehen, die der ersten Oogoniengeneration vollkommen gleichen, tritt ein Wechsel des Verhaltens ein; in einem Zellnest gewinnt eine, zwei oder ein paar Zellen das Uebergewicht; sie wachsen, und erfahren Veränderungen an Kern und Protoplasma, die zur Bildung der jungen Eizellen führen; sie werden nun als Oozyten bezeichnet. Es sind nur sehr wenige der Oogonien eines Nestes, welche diese Entwicklung durchmachen, welche sich weiter differenzieren; die Mehrzahl unterliegt einer allmählichen Rückbildung und wird schliesslich resorbiert. Sie werden nicht direkt von den werdenden Oozyten verzehrt; ihre Substanz mag denselben indirekt aber doch wohl zu gute kommen.

In der Geschwulst finden sich keine Zellen, die den Oozyten entsprächen; dagegen kann man die Parenchymzellen normaler Grösse ohne weiteres den nesterbildenden Oogonien vergleichen. Ich denke, dass es Oogonien sind, die nicht die Fähigkeit besitzen, sich zu reifen Geschlechtszellen zu entwickeln; sie verharren in einem jugendlichen Zustand; können sich wohl fortgesetzt teilen, bleiben aber indifferent; sie gleichen ebensowohl den jungen männlichen Keimzellen wie den weiblichen. Die „Nester“, die sie bilden, können, eben weil die Teilungsfähigkeit länger anhält als im normalen Teil des Organs, in der Geschwulst sehr viel grösser werden, sie können Hunderte von Zellen enthalten, während im normalen Organ kaum mehr als 32 sich bilden sollen. Das sie umschliessende Stroma wird den Follikelzellen entsprechen. Es wuchert nicht in gleichem Masse mit, wird daher stark gedehnt; die Kerne können lang spindelig werden

und die Zellen erlangen dann ein bindegewebsartiges Aussehen (Tafel VIII, Fig. 5).

Der nach jeder Fortpflanzungsperiode am reifen Organ neu einsetzende Wachstumsprozess liefert Bilder, welche den Entstehungsmodus der Geschwulst vielleicht noch klarer erkennen lassen, als die Betrachtung von Schnitten durch das embryonale Ovarium es tut.

Jedes reife Ovarium enthält ja einen gewissen Bestand an embryonalen Keimzellen, von denen jährlich nur ein Teil zur weiteren Differenzierung schreitet.

Kurz vor der Eiablage sieht man wenig von ihnen; die reifen Eier beherrschen das Bild; dazwischen ist eine grosse Menge unreifer Eier vorhanden, von verschiedener Grösse, die 1 bzw. 2 Jahre später fertig sein werden. Nach Keimzellen, die noch nicht unverkennbare Eier sind, muss man stellenweise suchen, so spärlich sind sie; sie liegen vereinzelt zwischen den Zellen des Bindegewebes, das die Eier festhält; Mitosen sind nicht vorhanden; offenbar wird die ganze Wachstumsenergie auf die Ausbildung der reifenden Eier verwendet.

Einige Wochen nach der Eiablage hat sich das Bild total verändert. Nicht nur, dass die reifen Eier fehlen, — in ihre Höhle dringen Luteïnzellen ein, die anfangs eine breite Kapsel an der Stelle des Follikelepithels bilden, später fällt der Raum zusammen, — die jungen Eier wachsen jetzt rasch heran, und die embryonalen Zellen beginnen sich lebhaft zu vermehren; ihre Zahl ist so viel grösser geworden, dass man in jedem Gesichtsfeld eine oder mehr Gruppen antrifft, die ähnlich wie im embryonalen Ovar von einer leichten Hülle von Bindegewebe zusammengefasst sind. Nicht selten sieht man sie in Mitose; dieselbe verläuft auch jetzt gleichzeitig in den Zellen einer Gruppe, eines „Nestes". — Dann kommt ein Stadium, wo die Keimzelle den Oogoniencharakter verliert und sich zur Oozyte entwickelt, die zum Ei wird, während ihre Schwesterzellen sich zurückbilden. Ein solches Stadium stellt die Fig. 3, auf Taf. VIII dar; eine grosse Zelle, die durch ihre vielen an der Peripherie des Kerns angeordneten Nukleolen für sich allein als junge Eizelle kenntlich wäre, liegt inmitten ihres Nestes, in dem sie die Oberhand gewann.

In der Geschwulst mag es am Anfang ihrer Bildung ähnlich ausgesehen haben, nur dass normale Eizellen überhaupt nicht zur Entwicklung kamen. Die mehr oder weniger vergrösserten Nester drängten sich zusammen und bildeten ein kompaktes Ganzes; einzelne Zellen gingen ein abnormes Wachstum ein und erlitten verschiedenerlei pathologische Veränderungen.

Wahrscheinlich ist die vorliegende Geschwulst nicht so sehr alt; Zelldegenerationen und Zerfall würden sonst doch wohl häufiger sein. Die zahlreichen Eosinophilen und die stellenweise kleinzellige Infiltration lassen

aber darauf schliessen, dass über kurz oder lang eine Entartung des bis jetzt noch sehr lebenskräftigen Geschwulstgewebes eingetreten wäre.

Es wäre nicht ungereimt, auch eine andere Deutung dieser Geschwulst zu diskutieren; man könnte annehmen, dass ein sehr rudimentärer Hermaphroditismus vorliegt. Bei Fröschen ist Hermaphroditismus zwar sehr selten, bei anderen Amphibien aber nicht gerade. Es liesse sich die Hypothese aufstellen, dass der obere Teil des Ovariums die Tendenz gehabt hätte, zum männlichen Organ zu werden, dass aber die Reifung und völlige Differenzierung der Zellen aus irgend einem Grunde nicht eintrat.

Das Geschlecht eines Frosches lässt sich in der Regel erst gegen Ende der Metamorphose bestimmen, und auch da noch nicht immer, so sehr gleichen sich auf diesem frühen Stadium männliche und weibliche Keimdrüse in ihrem histologischen Bau. Aus der Form und Grösse des Organs, wie man sie mit der Lupe erkennen kann, lässt sich zuweilen sagen, ob man ein Männchen oder ein Weibchen vor sich hat, zu einer Zeit, wo die mikroskopische Untersuchung des Schnittes noch kein sicheres Urteil gestattet.

Daher steht es im Belieben eines jeden Beobachters, ob er annehmen will, die geschwulstbildenden Zellen wären, wenn sie sich normal entwickelt hätten, zu Eiern geworden oder es wären Samenbildungszellen daraus entstanden. Die Zellen sind eben undifferenziert geblieben, das ist ihr Charakteristikum; und das macht eine Entscheidung im einen oder im anderen Sinne unmöglich.

Es muss noch bemerkt werden, dass der Vorgang der Eibildung bei den verschiedenen Rana-Spezies nicht völlig gleich verläuft, und dass er gerade für Rana esculenta noch nicht ganz erschöpfend studiert worden ist; immerhin konnte man so allgemeine Umrisse des Verlaufs schon geben, wie es hier geschah. Man kann behaupten, dass der Grasfrosch ein Beispiel von Geschwulstbildung aus embryonalen Zellen geliefert hat, wie es einleuchtender nicht gedacht werden kann; denn bei keinem Organ des Körpers ist der Unterschied zwischen embryonaler und reifer Zelle so gross, wie beim Geschlechtsorgan und ganz besonders beim Ovarium des Frosches; die Anaplasie der Geschwulstzellen ist hier ganz besonders augenfällig.

Es handelt sich allerdings nicht, wie die Cohnheimsche oder die Ribbertsche Theorie es voraussetzen, um embryonale Zellen, die aus ihrem natürlichen Zusammenhang gedrängt und in eine fremde Umgebung verlagert sind, sondern das Organ enthält normalerweise an dieser Stelle embryonale Zellen während der ganzen Zeit der Geschlechtstätigkeit. Was mag diese Zellen zu der abnormen Wucherung veranlasst haben? Der Frosch war in dem Jahre nicht zur Eiablage gekommen; das Ovarium war voller reifer Eier, was für die Jahreszeit (die ersten Tage des September) nicht normal ist. Mir scheint der Gedanke nicht fernzuliegen, dass hier

der Anlass zu suchen ist. Vermutlich wurden die Zirkulationsverhältnisse dadurch beeinflusst, dass die Eier liegen geblieben waren, und dass im Hauptteil des Ovariums — wie die Untersuchung gezeigt hat — keine Weiterentwicklung der embryonalen Zellen stattfand. Das muss ja von grossem Einfluss auf die ganze Oekonomie des Tieres gewesen sein. Vielleicht trat das Nährmaterial, das seine normale Verwendung nicht fand, aus diesem Grunde in pathologische Bahnen?

Wie Hertwig neuerdings (19) ausgeführt hat, befindet sich der obere Teil des Geschlechtsorgans bei manchen Amphibien, z. B. gerade bei Rana esculenta, in der Jugend immer in einem etwas labilen Zustande. Die hier beschriebene Geschwulst lässt durch ihre Lage zwischen Ovarium und Fettkörper an ein Gebilde denken, dass bei Kröten stets vorkommt, wenn auch in sehr wechselnder Ausbildung. Ich meine das „Biddersche Organ", das sich bei Männchen und bei Weibchen findet, bei letzteren allerdings nicht immer und nicht zu jeder Jahreszeit. Es ist ein kleiner Körper, der in seiner Anlage mit dem Geschlechtsorgan völlig übereinstimmt und der dessen oberem Ende ansitzt, unmittelbar unter dem Fettkörper. Beim Männchen hat er meist nicht ganz die Grösse des Hodens; er kann viel kleiner sein als dieser, kann ihn aber auch an Volumen übertreffen — eins seiner Hauptmerkmale ist seine Variabilität; auch die Farbe schwankt zwischen weisslichem und stark rötlichem Ton, je nach dem wechselnden Blutgehalt; Farbe sowohl wie Grösse sind rechts und links oft verschieden.

Schon beim Männchen ist das „Organ" je nach den Jahreszeiten verschieden entwickelt; am Ende des Sommers am umfangreichsten, nach dem Winterschlaf, kurz vor der Fortpflanzung, klein, schlaff und runzelig. Noch grösser sind die Differenzen beim Weibchen, wo es bei Bufo calamita schon vor Eintritt der Geschlechtsreife ganz zu verschwinden pflegt; bei Bufo vulgaris tritt dies im Laufe des Winters ein, im Sommer bildet es sich von neuem.

Die histologische Untersuchung zeigt, dass das Gebilde ähnlich einem Ovarium gebaut ist, aber die Eier, die es enthält, erreichen nie die Reife; sie degenerieren stets vorher.

Die Meinungen der Forscher über das Biddersche Organ gehen weit auseinander; einige vermuten, dass ihm eine wichtige physiologische Funktion obliegt, die in Zusammenhang mit der Fortpflanzung steht, andere halten es für einen rudimentär bleibenden Abschnitt des Geschlechtsorgans.

Letzterer Meinung schliesse ich mich an, und vermute, dass die Blutversorgung, die von den jeweiligen Bedürfnissen des Geschlechtsorgans abhängig sein wird, das Wachsen und Verschwinden des Organs bedingt, und dass es keine wesentliche Bedeutung für das Tier hat, höchstens als Reservoir dient, ähnlich wie der Fettkörper.

Zur Begründung dieser Hypothese sind Untersuchungen im Gange;

sie wird hier nur angeführt, weil sie Analogien zu der Froschgeschwulst nahe legt.

In gewissen Stadien hat das Biddersche „Organ“ durchaus den Charakter einer abnormen Bildung, die man bei einer ersten Untersuchung höchst wahrscheinlich für pathologisch erklären würde. Natürlich kann man sie nicht so beurteilen, wenn man von ihrem regelmässigeu Vorkommen weiss.

Umgekehrt würde man die Froschgeschwulst, wenn sie bei allen Fröschen vorkäme, wahrscheinlich für ein normales Gebilde halten; wenigstens hätte man kaum weniger Recht dazu, als beim Bidderschen Organ, das auch histologisch betrachtet, manches Pathologische in sich birgt; man würde sie zum Organ ernennen und würde ihre physiologische Aufgabe diskutieren.

Wahrscheinlich liefern die Frösche und Kröten sehr geeignete Objekte für Versuche. Man darf hoffen, auf dem Wege des Experimentes hier einem entwickelungsmechanischen Faktor der Geschwulstbildung auf die Spur zu kommen.

Es sei nun noch zweier Fälle Erwähnung getan, die — sowie die gewöhnlichen Karpfenpocken — zwar nicht zu den echten Neubildungen gehören, aber doch zu ihnen überleiten. Der erste dieser Fälle betrifft einen Laubfrosch, nicht unsere gewöhnliche Hyla arborea, sondern eine nahe verwandte Art, die in Californien heimisch ist: Hyla regilla. Das Tierchen wurde lebend von einem Aquarienliebhaber eingeliefert und blieb monatelang in Beobachtung. Dem Besitzer war eine Anschwellung am Rande des ganzen Oberkiefers aufgefallen. Während dieser sonst eine schmale Rinne führt, in welche bei geschlossenem Maul der Unterkieferrand passt, war hier an der Stelle der Rinne eine Wulst entwickelt, dieselbe erstreckte sich von einem Mundwinkel zum anderen; nahe der Mittellinie erhob sich diese Wulst noch in einen besonders grossen, etwas derberen Knoten, der im Gegensatz zu den weisslichen Streifen an den Seiten, leicht rötlich aussah und einen etwas entzündeten Eindruck machte.

Als dem Frosch das Maul geöffnet wurde, das er wegen der Wucherung überhaupt nicht recht schliessen konnte, zeigte sich überdies eine starke, etwas gerötete Anschwellung auf dem Kehlkopf zu beiden Seiten der Stimmritze.

Zunächst wurde nun ein Heilungsversuch unternommen; der grosse mediane Knoten und einer der seitlichen Streifen wurden mit einer Schere an der Basis entfernt. Die ganz unbedeutende Blutung hörte bald auf; das Tier nahm keine Notiz von der Operation. Die abgetragenen Gewebs-

stückchen wurden mikroskopisch untersucht; es zeigte sich, dass eine starke Hyperplasie der Schleimhaut bestand, aber nicht eine Geschwulst. Während am gesunden Oberkiefer der Knochen von einem leichten Bindegewebspolster bedeckt ist, über dem die Unterhaut und in wenigen Lagen die glatte, faltenlose Epithelschicht ruht, die aus Becherzellen und Flimmerzellen besteht, war hier ein mächtiges Polster entwickelt; dicke Bindegewebsfasern in allen Richtungen durchflochten; stellenweise Schleimgewebe dazwischen; und darüber lag in dicht gedrängten tiefen Falten das mächtig gewucherte Epithel auf einer gleichfalls bedeutend verdickten Unterhaut. Aber alle Zellen der Haut haben völlig normales Aussehen, der Uebergang ins gesunde Epithel ist ganz unmerklich; es hat nicht ein selbständiges Wachstum mit Zellentartung stattgefunden, sondern nur ein quantitativ abnormes. Die Grenze gegen die Unterhaut ist absolut scharf.

Etwa 14 Tage nach der Operation war nicht nur die Wunde verschwunden, sondern man sah bereits, dass ein Rezidiv im Entstehen war; eine eben bemerkbare neue Wulst hatte sich gebildet.

Nun wurde ein Versuch gemacht, die Heilung durch Aetzung herbeizuführen. Die früher operierte Stelle und die eine Hälfte des Kehlkopfes wurde mit $AgNO_3$ in Substanz bestrichen. Dabei wurde die andere Hälfte des Kehlkopfes sorgfältig geschont, weil sie zum Vergleich dienen sollte und daher unbehandelt bleiben musste. Das Tier litt unter der Aetzung offenbar viel mehr wie unter der Operation. Am anderen Tage war das Epithel abgestossen und eine Wunde darunter sichtbar, die schnell heilte. Nach Verlauf von zwei Wochen wurde die Aetzung mit gleichem Erfolge wiederholt und schliesslich noch zum dritten Male ausgeführt. Nun schien kein Rezidiv mehr einzutreten; auch der Kehlkopf zeigte sich auf der behandelten Hälfte nicht mehr geschwellen, während die andere unverändertes Aussehen hatte. Aber der Patient, der schon ganz appetitlos eingetroffen war und der seither nicht das Geringste genossen hatte, war inzwischen so matt und kraftlos geworden, dass es ratsam schien, ihn zur Untersuchung zu töten.

Die mikroskopische Betrachtung lehrte, dass die Schleimhaut über dem Kehlkopf in genau der gleichen Weise hyperplastisch gewesen war, wie die des Oberkieferrandes; auch hier keine Geschwulst, sondern eine wohl sicher entzündliche Neubildung. Die geätzten Stellen hatten sich mit einer dünnen Schicht normaler, glatt anliegender Schleimhaut wieder bekleidet, aber der Eingriff war so tief gewesen, dass die Muskulatur auch gelitten hatte; sie war in lebhafter Entzündung, ihre obere Lage fehlte. Es ist wohl anzunehmen, dass auch dieser Defekt repariert worden wäre, wenn das Tier noch ein paar Wochen hätte am Leben erhalten werden können.

Es ist gewiss nicht ohne Interesse, dass solche gutartige Schleimhaut-

wucherungen auch bei niederen Tieren vorkommen können, und gerade an einer Stelle, die beim Menschen so oft ihr Sitz ist!

Der zweite Fall betrifft ein Narbenkeloid bei einer Forelle.

Eine zweijährige Forelle wurde tot und nicht mehr frisch eingeliefert; dem Fischer, der sie gefangen hatte, war ein Knoten in der seitlichen Körperwand aufgefallen, der etwa 2 cm hinter der linken Brustflosse sass; er hatte Gestalt und Grösse einer der Länge nach halbierten Bohne, fühlte sich sehr derb an und war nicht von normaler schuppenführender Haut überzogen, sondern hatte eine rauhe, grubige Oberfläche. Bei der Sektion sah man, dass unter dem Knoten die Leber mit der Leibeswand ganz fest verschmolzen war; sie ging kontinuierlich in sein Gewebe über, ohne jede Abgrenzung. Vor der Konservierung wurde der Knoten mit seiner Umgebung und einem Stück anhaftender Leber senkrecht zur Körperoberfläche halbiert. Schon die makroskopische Betrachtung der Schnittfläche liess erkennen, dass unter der Neubildung die Muskulatur fehlte; diese und die Leber bildeten eine zusammenhängende Masse, welche die Leibeswand durchbrach.

Die mikroskopische Untersuchung erlaubte mit grosser Sicherheit auf die Entstehung der Bildung zu schliessen. Man sieht Narbengewebe; an der Oberfläche liegen verschieden grosse und verschieden gestaltete Bindegewebszellen unordentlich durcheinander, Blutkörper, Zelltrümmer und Gerinnsel einschliessend; eine sehr unregelmässige Epithelschicht hat sich darüber angelegt; in den tieferen Regionen überwiegen lange Spindelzellen, die viel gleichmässiger angeordnet sind; sie können sich in lange Fasern fortsetzen. Dieselben sind regionenweise dünn und zart, an anderen Stellen sind es breite homogene Stränge, dort gewinnt die Neubildung den Charakter eines Keloids; ihre Richtung ist i. a. parallel zur Körperoberfläche. Die Fasern werden quer durchsetzt von ziemlich zahlreichen Gefässen und Lymphspalten.

Aller Wahrscheinlichkeit nach ist der Fisch vor geraumer Zeit, vielleicht vor einigen Monaten, einmal verwundet worden; seine Körperwand wurde so tief verletzt, dass die Leber, die ihr an dieser Stelle unmittelbar anliegt, hindurchtrat und nach aussen vorquoll.

Vermutlich trat sehr bald Verschluss der Wunde durch Narbenbildung ein, sonst wäre eine Infektion wohl unausbleibliche Folge gewesen.

Aber die Bindegewebswucherung hielt dann nicht inne; die narbenbildenden Zellen drangen weiter vor bis in die verlagerte Leber; sie durchsetzten ihr Gewebe vollständig, so dass Narbe und Leber zu einer einheitlichen Masse verschmolzen.

Bis nahe zur Oberfläche des Knotens sieht man einzelne Stränge von Leberzellen, die ganz von ihrem Mutterboden abgedrängt sind, deren Abstammung man in ihrer isolierten Lage mitten in den Bindegewebsmassen

der Narbe nicht erkennen könnte, wenn man nicht bei Durchmusterung des ganzen Schnittes Uebergänge von diesen kleinen Inseln zu grösseren, dichter bei einanderliegenden und schliesslich zu der kompakten Masse des Organs fände. Sehr auffällig ist, dass diese abgesprengten kleinen Fetzen von Lebersubstanz sehr wenig von Zelldegeneration sehen lassen, sie sind recht wohl erhalten. Fäulniserscheinungen zeigen sie in viel geringerem Masse wie die Leber selbst; vermutlich hat ihre derbe Umgebung sie wie eine isolierende Schicht vor dem Eindringen von Bakterien vom Darm her geschützt.

Teleologisch betrachtet ist der hier verfolgbare Heilungsprozess sehr bewundernswert. Die Leber, die wie ein Pfropf im Loch der Leibeswand gesteckt hat, wird nicht nur von oben mit einer narbigen Schutzdecke versehen, sondern sie wird, soweit sie im Niveau der Leibeswand liegt, durchwachsen und selbst in Narbengewebe umgewandelt. Dadurch entsteht ein sehr fester Verschluss; die Resistenz dieser Stelle hat gewiss die der Körperwand bedeutend übertroffen.

Allerdings blieb der Prozess hier nicht stehen, die Wucherung ging über das notwendige Mass hinaus und es ist nicht unmöglich, dass schliesslich eine Geschwulst daraus entstanden wäre: die Neigung zu infiltrierendem Wachstum war ja stark ausgeprägt.

Die Zahl der Kaltblütergeschwülste, obwohl nun beträchtlich vermehrt, beträgt immer noch kaum zwei Dutzend; die meisten davon sind bis jetzt nur einmal oder nur ganz wenige male gesehen worden; daher kann man natürlich noch nicht viele weittragende Schlüsse auf dieses Material bauen. Aber einige allgemeine Betrachtungen sollen doch daran geknüpft werden.

So wenig wie bei den von anderen Autoren publizierten Fällen findet man bei den hier geschilderten Tumoren eine wesentliche Abweichung von denen der Warmblüter; fast alle Hauptformen, die dort vorkommen, sind nun auch bei den niederen Tieren bekannt. Sie haben gut- und bösartige Epitheliome, Adenome, Carcinome, viele Arten von Sarkomen, Fibrome, Myome, Osteome und Angiome.

Keine dieser Geschwulstformen ist also den höheren Tieren oder gar dem Menschen allein eigentümlich, was ja für die Erforschung ihrer Aetiologie von grosser Bedeutung ist.

Keine dieser Geschwulstformen kommt ausschliesslich bei Kulturfischen vor; die Wildfische des süssen Wassers und auch des Meeres haben sogar die grössere Zahl von Beispielen geliefert; auch das ist hervorzuheben gegenüber einer früher zuweilen geäusserten Meinung, dass die Geschwülste eine Kulturkrankheit seien. Dies trifft für die niederen Tiere so wenig zu, wie für den Menschen.

Ebenso wenig wie bei höheren Tieren gibt es bei den Kaltblütern eine scharfe Grenze zwischen gutartigen und bösartigen Geschwülsten. Freilich ist es bei den Fischen überhaupt schwer zu sagen, welche Geschwülste zur Bösartigkeit neigen und welche nicht; die Fälle sind noch zu selten, und es sind nur ganz wenige Patienten längere Zeit hindurch im Leben beobachtet worden, die meisten kamen tot zur Untersuchung. — Inwieweit die Merkmale, die sonst als massgebend für maligne Natur betrachtet werden, wirklich auch bei Fischen diese Bedeutung haben, ist noch nicht sicher zu sagen.

Metastasen sind bei Kaltblütern erst ein- oder zweimal gesehen worden. Beim Krebs des Hodens von Riesensalamander (10) mit Sicherheit; vielleicht sind die kleinen Sarkomknoten, die ich bei einer Karausche (S. 4) beschrieb, als Metastasen zu betrachten, doch steht letzteres nicht fest.

Es wurde schon von Pick (17) hervorgehoben, wie auffallend die Seltenheit der Metastasen ist; für das von ihm so eingehend studierte Thyreoideacarcinom sollte man bestimmt erwarten, dass Metastasen vorkommen müssten. Wenn nun auch noch nicht behauptet werden darf, dass sie bei Fischen wirklich fehlen, so kann man doch wohl schon sagen, dass sie bei den niederen Tieren eine unbedeutende Rolle spielen, also kein Kriterium der Malignität abgeben dürfen. Der Schilddrüsenkrebs der Salmoniden ist in höchstem Grade bösartig trotz Fehlens von Metastasen.

Umgekehrt verhält es sich mit dem zweiten Hauptmerkmal der Malignität, mit dem infiltrierenden Wachstum. Wir lernten mehrere Geschwulstformen kennen, bei denen die Grenze zwischen Tumor und umgebendem Gewebe keine ganz scharfe ist, und die doch aller Wahrscheinlichkeit nach niemals sehr weit vorgedrungen wären und nicht direkt zum Tode geführt hätten. Dazu gehört das Epitheliom der Schleie, das Muskelmyom der Laube, das Fibrosarkom der Nase, das Lipofibrom des Hechts.

Bei niederen wie bei höheren Tieren ist es oft schwer zu entscheiden, ob eine echte oder eine entzündliche Neubildung vorliegt. Hier wie dort kann aus der letzteren die erstere hervorgehen. Bei den Cyprinidenpocken ist dies am auffälligsten. Meist ist es nur eine Hyperplasie, eine einfache Pachydermie, aber aus dieser entstehen in einigen Fällen Papillome und infiltrierende carcinomatöse Wucherungen.

Bei den Sarkomen der Muskulatur vom Nerfling, von der Nase, von der Ellritze, ist es nicht unwahrscheinlich, dass sie aus einer Entzündungsreaktion hervorgingen. In dem als letzten angeführten Fall eines Narbenkeloids bei einer Forelle haben wir eine Bildung entzündlichen Ursprungs, die im Begriff war, zur Geschwulst zu werden.

Eine ganz besonders interessante Geschwulstform ist der Schilddrüsenkrebs der Salmoniden; er ist theoretisch wie praktisch von grösster Bedeutung und steht wegen seines epidemieartigen Auftretens ganz

eigenartig da. Da wir eine Arbeit von eingehendster Ausführlichkeit über diese Krankheit besitzen (17), brauchte sie hier nicht besprochen zu werden.

Wenn irgendwo, so liegt es für diese Geschwulst nahe, auf die Parasitentheorie zurückzugreifen, und das gehäufte Vorkommen aus einer Infektion zu erklären. (Es können bis zu 7 pCt. der Fische in einem Teich erkrankt sein!)

Das Für und Wider ist von Pick gründlich erörtert worden; er weist die Parasiten entschieden zurück und nimmt an, dass das Thyreoideacarcinom darum epidemisch in einzelnen Gewässern aufträte, weil dort eine gutartige Schilddrüsenhyperplasie endemisch sei, die vielleicht — wie der Kropf beim Menschen — auf die Beschaffenheit des Wassers zurückgeführt werden könnte; eine abnorm vergrösserte Schilddrüse neige eben mehr zu krebsiger Entartung als eine normale.

Mir erscheint die Hypothese nicht ganz befriedigend, einmal weil im gleichen Wasser in der Regel nur eine Salmonidenart erkrankt, während eine nahe verwandte verschont bleibt; und zweitens, weil in einer Fischzuchtanstalt (ich habe den Fall von Torbole, 1882, im Sinne) ein oder vielleicht einige Jahre die Krankheit herrschen kann, um dann vollständig zu erlöschen, ohne dass doch in der Wasserversorgung eine Aenderung eingetreten wäre.

Aber wenn auch das Wasser unschuldig ist, so brauchen wir darum doch nicht zur Annahme von Parasiten zu flüchten; man könnte auch als Erklärung der „Epidemie“ anführen, dass ja die Insassen eines Salmonidenteiches von wenigen Elternpaaren abstammen, dass die erkrankten Individuen vielleicht sämtlich Geschwister waren, die die gleiche Anlage ererbt hatten. — Zuchtversuche wären von grösstem Interesse.

Auch für die Karpfenpocken habe ich unter Kritik der Parasitentheorie die gleiche Erklärung versucht, wie für den epidemischen Krebs; auch hier hat mir die Annahme gleicher Disposition naher Blutsverwandter die meiste Wahrscheinlichkeit. Dazu müssen beim Karpfen allerdings äussere Umstände treten; dass die Beschaffenheit des Wassers hier eine Rolle spielt, ist als feststehend anzusehen, vielleicht kommen noch andere Faktoren dazu; jedenfalls ist hier die erbliche Belastung allein nicht ausschlaggebend.

Das Vorkommen krankhafter Anlagen bei ganzen Familien wird ferner durch den auf S. 3 angeführten Fall wahrscheinlich gemacht, wo mehrere Karauschen, die in einem Tümpel lebten, degeneriert waren; zwei davon mit ähnlichen Geschwülsten behaftet.

Für Studien über Erblichkeit von Geschwülsten müssten also die Fische wegen ihrer zahlreichen Nachkommenschaft ein ganz besonders günstiges Material sein, aber auch für andere Beobachtungen werden sie sich vielleicht in hervorragendem Masse geeignet erweisen. Gewisse Tumoren treten nur (soviel man bis jetzt weiss) bei gewissen Fischgattungen auf, andere

wieder bei anderen. Thyreoideacarcinom kommt nur bei Salmoniden vor, Hautwucherungen — gut- oder bösartige — nur bei Cypriniden; das Hämangiom wurde öfters beim Stichling und noch nie bei einem anderen Fisch gesehen.

Wie bei den Karpfenpocken schon erörtert wurde, müssen diesem Verhalten anatomische und physiologische Besonderheiten zu Grunde liegen. Die Schilddrüse der Salmoniden muss anders beschaffen sein als die der übrigen Fische; die Haut der Cypriniden muss sich in irgend einer Weise unterscheiden; die Gefässbildung und Verteilung am Kopf des Stichlings muss in irgend einer Richtung von den übrigen Fischen abweichen.

Leider sind unsere Kenntnisse der Anatomie, Histologie und Physiologie der Fische noch äusserst unvollkommen; zu einer Entscheidung der angeregten Fragen sind auch die Vorarbeiten noch erst zu machen. Aber in dieser Richtung sollte gearbeitet werden, und es nicht unmöglich, dass die Lehre von der Aetiologie der Geschwülste i. A. auf diesem Wege eine Förderung erfahren könnte. Einige entwickelungsmechanische Grundlagen der Tumorbildung im Sinne Albrechts zu erkennen, dürfte hier leichter sein, als bei höheren Tieren.

Ausser den im Text erwähnten sind bisher noch folgende Kaltblütertumoren beschrieben worden:

Carcinom beim Karpfen (15) (nur kurz erwähnt).

Carcinom der Haut beim Goldfisch (11).

Carcinomatöses Kystom des Hodens beim Riesensalamander (Cryptobranchus japonicus) (10).

Papillome der Haut bei der Eidechse (Lacerta viridis) (12).

Malignes Adenom der Bauchhöhle beim Knurrhahn (Trigla gunardus) (14).

Spindelzellensarkom bei der Seeforelle (Trutta lacustris); auf dem Scheitel; im Anschluss an eine Verletzung entstanden (3).

Spindelzellensarkom der Schwimmblase beim Kabljau (Gadus morrhua) (14).

Ein Adenom der Nieren beim Aal (Anguilla vulgaris) wird kurz erwähnt (17), die nähere Beschreibung steht noch aus.

Die bisher publizierten Geschwülste kamen bei folgenden Fischfamilien vor: Salmoniden, Cypriniden, Cottiden, Gadiden und Muraeniden. — Leider fehlen noch die Clupeiden, sonst wären die meisten der für den Menschen wichtigen Familien vertreten!

Von Amphibien sind Frosch und Riesensalamander zu nennen.

Von Reptilien bisher nur die Eidechse, und diese mit einer gutartigen Geschwulst (12).

Literaturverzeichnis.

1. Bugnion, Deutsche Zeitschr. f. Tiermedizin und vergl. Pathologie. 1875. I. Bd. S. 132.
2. Wahlgren, Deutsche Zeitschr. f. Tiermedizin und vergl. Pathologie. 1876. II. Bd. S. 233.
3. Eberth, Virchows Archiv. 1878. Bd. 72. S. 107.
4. Bonnet, Studien zur Physiologie u. Pathologie der Fische. Bayer. Fischerei-Zeitung. München 1883.
5. Bonnet, Studien zur Physiologie u. Pathologie der Fische. Bayer. Fischerei-Zeitung. München 1884.
6. Scott, Reports of the New Zealand Department of Agriculture. 1891.
7. Doflein, Ueber Myxosporidien. Zool. Jahrbücher. 1898. XI. Bd.
8. Gilruth, Reports of the New Zealand Department of Agriculture. 1901/02.
9. Plehn, Bösartiger Kropf (Adenocarcinom der Thyreoidea) bei Salmoniden. Allgem. Fischerei-Zeitung. 1902. S. 117.
10. Pick und Poll, Ueber einige bemerkenswerte Tumorbildungen aus der Tierpathologie, insbesondere über gutartige und krebsige Neubildungen bei Kaltblütern. Berliner klin. Wochenschr. 1903. No. 23—25.
11. Dauwe und Pennemann, Contributions à l'étude du cancer chez les poissons. Festschrift für R. Boddaert. Annales de la Société de Médecine de Gand.
12. Koch, Demonstration einiger Geschwülste bei Tieren. Verh. d. d. pathol. Gesellsch. Berlin 1904.
13. Hofer, Handbuch der Fischkrankheiten. 1904.
14. Bashford-Murray, Scientific Reports on the Investigations of the Cancer Research Fund. 1904. No. 1.
15. Bashford, Scientific Reports etc. Cancer Research Fund. No. II.
16. Smallwood, Adrenal Tumors in the Kidney of the Frog. Anatom. Anzeiger. 1905. S. 652—656.
17. Pick, Der Schilddrüsenkrebs der Salmoniden. Vortrag, geh. in der Berliner med. Ges. am 25. Okt. 1905.
18. Plehn, Ueber eigentümliche Drüsenzellen im Gefässsystem und in anderen Organen bei Fischen. Anat. Anz. 1906 und: Drüsenzellen oder Parasiten? Ebenda.
19. R. Hertwig, Weitere Untersuchungen über das Sexualitätsproblem. Verh. d. d. zool. Gesellsch. 1906.
20. Rössle, Die Rolle der Hyperämie u. des Alters in der Geschwulstentstehung. Münchener med. Wochenschr. 1904.

Erklärung der Figuren auf Tafel VIII—XI.

Tafel VIII.

Figur 1. Ovarium eines einjährigen, noch nicht laichreifen Frosches. Junge Eizellen (ei), Zellpartie von embryonalem Charakter (oo), ähnlich dem Gewebe des Tumors. Vergr. 350.

Figur 2. Embryonales Ovarium eines Frosches gegen Ende der Metamorphose. Schnitt durch das ganze Organ, das an seinem Stiel frei in der Leibeshöhle hängt. Oogonien, in Nestbildung begriffen (n). Vergr. 350.

Figur 3. Ovarium eines alten Frosches, wenige Wochen nach der Eiablage. Die reifen Eier sind ausgestossen; es findet bereits wieder lebhafte Neubildung von Oozyten statt. Bei (oon) liegt eine solche inmitten eines „Nestes", dessen übrige Zellen nicht heranreifen werden. (ei) junge Eier, die für die nächste Saison bestimmt sind. Vergr. 350.

Figur 4. Tumor am Ovarium des Frosches (Rana esculenta). Einzelne Zellen. Vergr. 1300. (a und b) eine Zelle ist in die andere eingeschlossen, (c) Ringkern, in fünf Teilkerne zerfallen, (d) vielkernige Riesenzelle; die Kerne durch Zerfall eines grossen entstanden.

Figur 5. Tumor am Ovarium des Frosches. Bindegewebsreiche Stelle. (n) nach Art eines Oogoniennestes zusammengeschlossener Zellhaufen, (kz) Kernzerfall, (nz) nekrotische Zelle. Vergr. 350.

Figur 6. Schlei. Myxosarkom in der Orbita. Der Kopf wurde in der Höhe der Augen quer durchsägt. (t) Tumor, (au) dislociertes Auge, (m) Mundhöhle, (kb) durchschnittene Kiemenbögen. Natürliche Grösse.

Figur 7. Sarkom in der Muskulatur der Ellritze (Phoxinus laevis). Vergr. 900. Einzelne Zellen. (a) quergestreifte Muskelfaser, schräg geschnitten, mit anliegenden Sarkolemmkernen. Der Kern der Zelle ist enorm angeschwollen und ringförmig geworden. (b—h) Geschwulstzellen; (b und c) Bildung von mehrkernigen Riesenzellen durch Knospung; der Mutterkern ist ganz in die Teilkerne eingegangen, dieselben sind noch durch feine Fädchen verbunden. d und e: die Sprossung scheint eine besonders lebhafte gewesen zu sein; die Teilkerne haben noch birnförmige Gestalt, sie sind noch nicht kuglig abgerundet; ein Rest des Mutterkerns ist noch vorhanden. Die Zelle bleibt nicht lebensfähig. (f) unregelmässigere Sprossenbildung; die Teilkerne werden nicht nach allen Seiten ausgestossen; der Vorgang ist eher als Zerfall zu bezeichnen. (g) Auflösung des Kerns in feine Körnchen, die durch Fäden zunächst noch verbunden sind. (h) weiteres Stadium der Auflösung. Chromatinbröckchen unregelmässig im Zellleib verteilt.

Figur 8. Sarkom in der Rumpfmuskulatur beim Nerfling (Leuciscus idus); aus einem Schnitt durch den Tumor. Inmitten von grösstenteils nekrotischem Gewebe liegen fünf Stäbchendrüsenzellen. Zwei davon sind längs getroffen, drei quer. Auch diese Zellen sind schon postmortal verändert, der Kern ist pyknotisch.

Tafel IX.

Figur 9. Bösartiges Epitheliom der Schleie (Tinca vulgaris). Grenzpartie von gewuchertem Epithel und Unterhaut mit Schuppen (sch); die Epithelzellen dringen über die pigmentierte Schicht hinaus in die Unterhaut vor. Dies findet in der Regel in der Nähe von Blutgefässen (gef) statt.

Figur 10. Epitheliom auf der Flosse der Rotfeder (Leuciscus erythrophthalmus). Querschnitt durch die Flosse. (nst) Basis der Flossenstrahlen in normaler Lage, (st) durch die Wucherung auseinandergedrängt, (ne) normales Epithel, (ep) gewuchertes Epithel. Die Epithelschicht der einen Seite durchwuchert die ganze Flosse, so dass sie mit der der anderen Seite verschmilzt; die übrigen Gewebe werden verdrängt. Vergr. 25.

Figur 11. Karpfenhaut. Querschnitt durch einen Pockenknoten. (ew) gewuchertes Epithel, (inf) entzündliche Infiltration in dem darunter liegenden Bindegewebe, (gef) vermehrte Blutgefässe, (l) Lücken im Gewebe, (c) Cutis, (m) Muskulatur.

Figur 12. Stichling mit Hämangiom. Vergr. 2.

Figur 13. Tumor am Ovarium des Frosches. Enorme Grössendifferenzen der Zellen und Kerne. eo eosinophile Leukozyten in der Umgebung eines Gefässes.

Tafel X.

Pockenkranker Karpfen. (Aus: Hofer, Handb. der Fischkrankh. S. 65.)

Tafel XI.

Schlei (Tinca vulgaris) mit bösartigen Epitheliomen. (Aus Hofer, Handbuch der Fischkrankh. S. 304.)

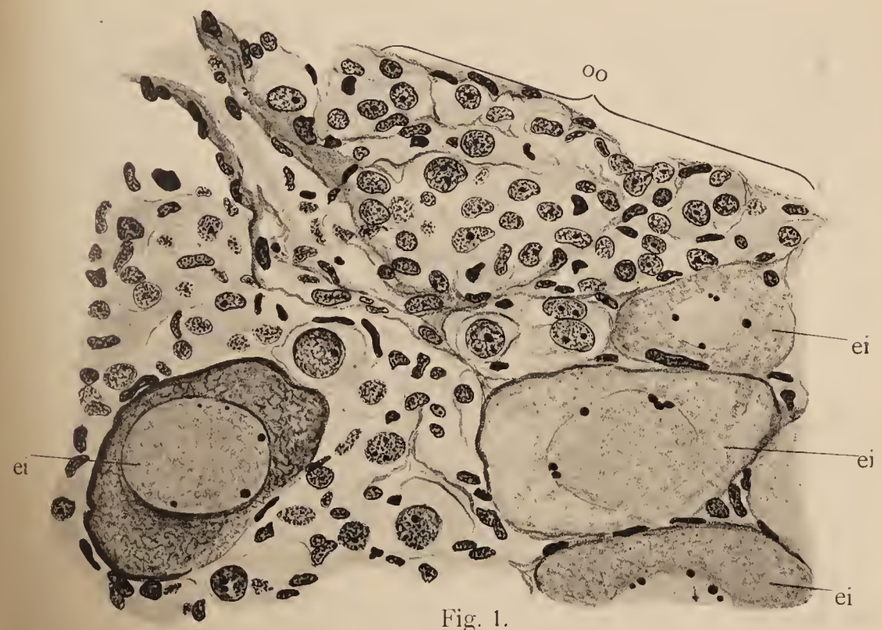

Fig. 1.

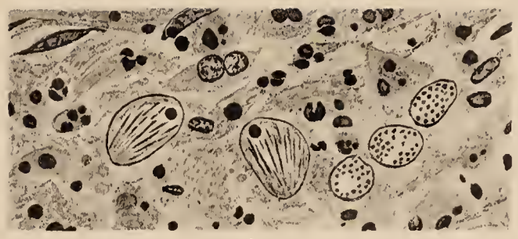

Fig. 8.

Fig. 2

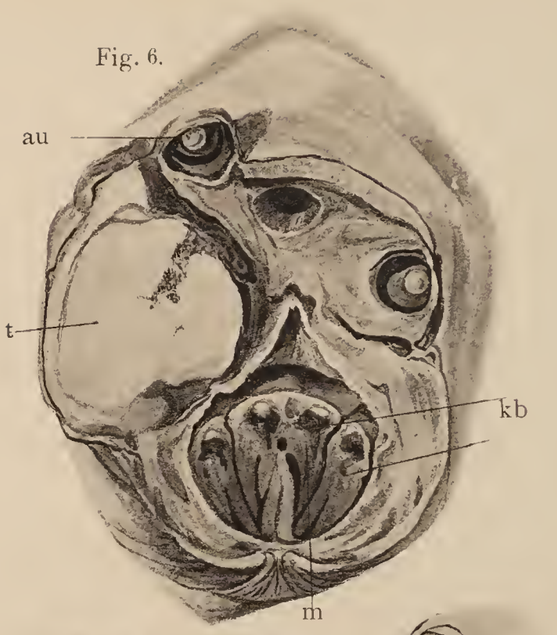

Fig. 6.



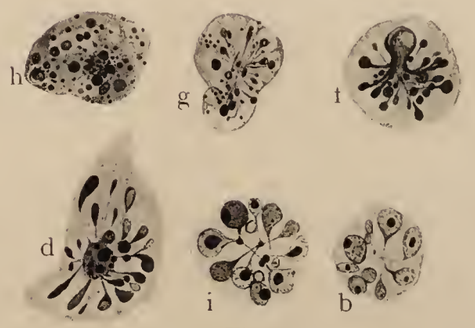

Fig. 7.

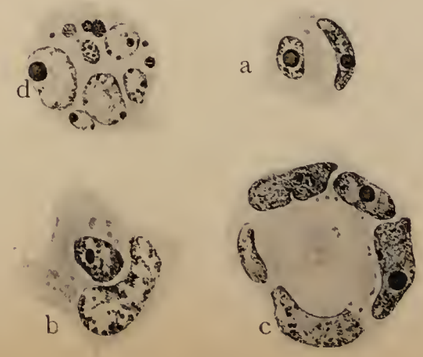

Fig. 4.

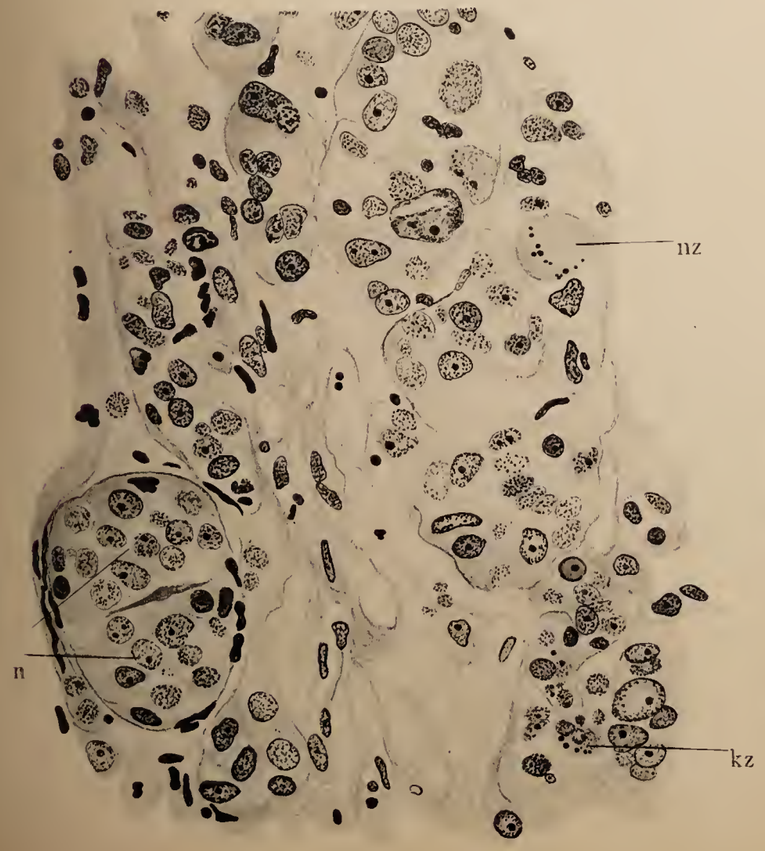

Fig. 5.

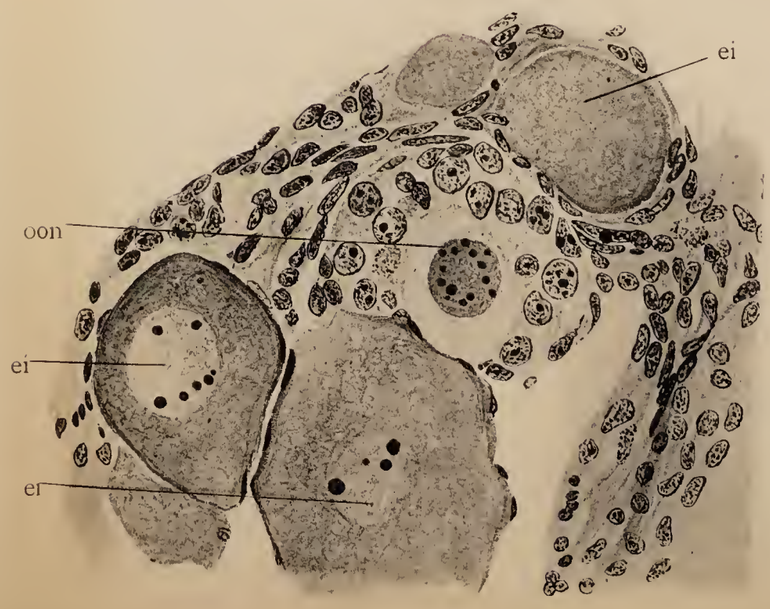

Fig. 3.

Fig. 9

Fig. 11.

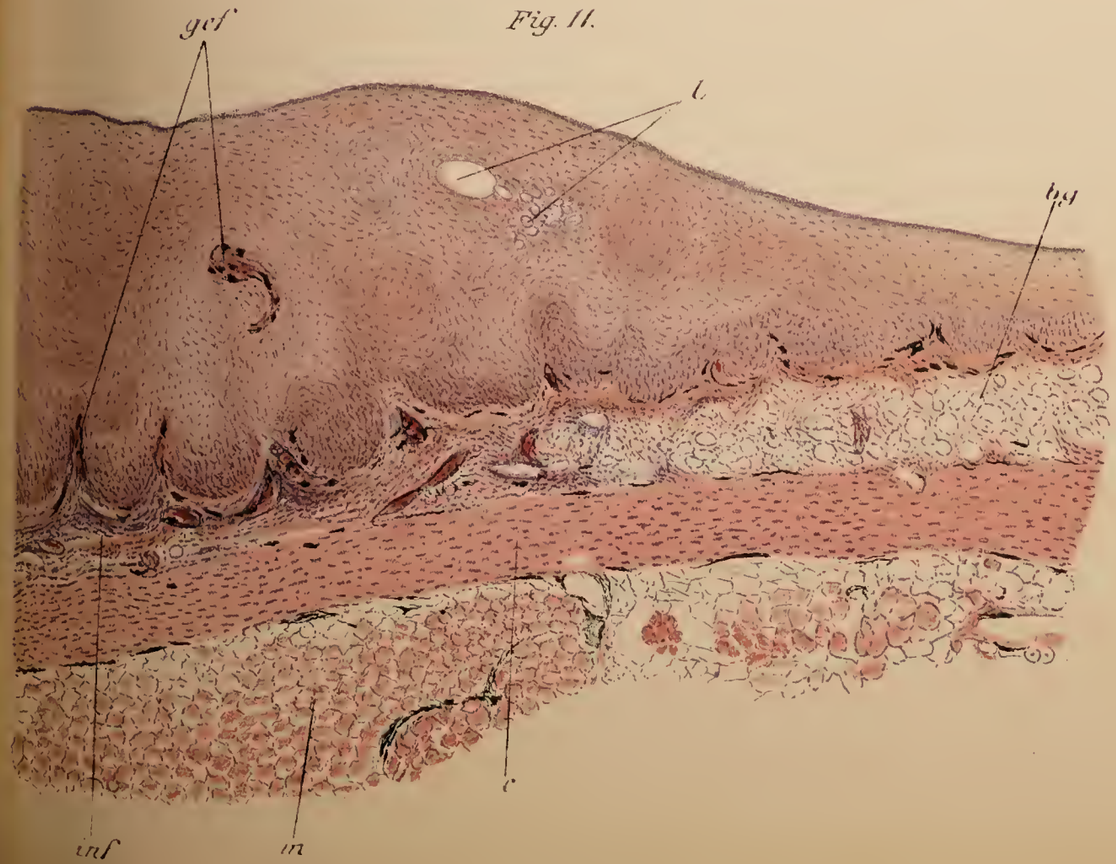

Fig. 10.

Fig. 13

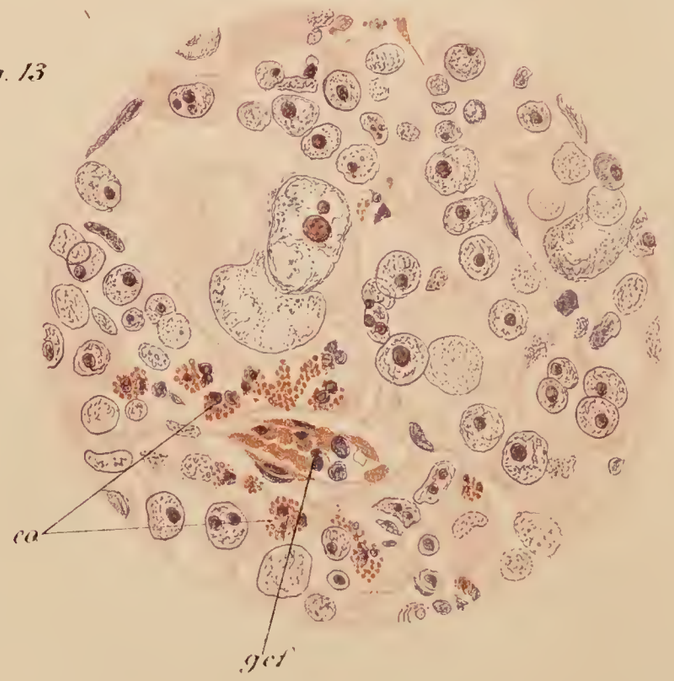

Fig. 12.

L. J. Thomas, Lith. Inst, Berlin S 53

Schlei (Tinca vulgaris) mit malignen Epitheliomen.

(Aus: Hofer, Handbuch der Fischkrankheiten.)

Meisenbach Riffarth & Comp., Berlin-Schöneberg.